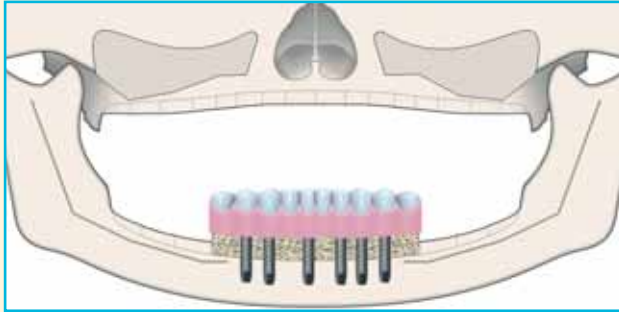

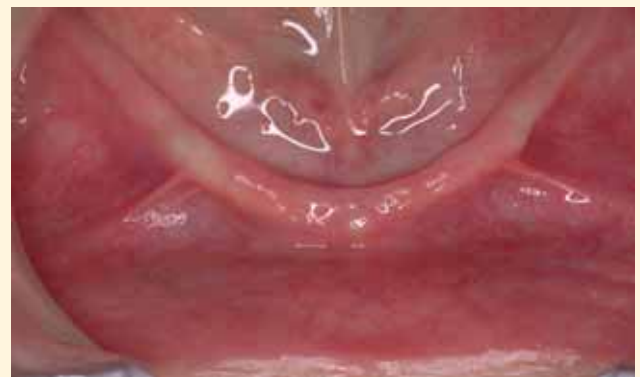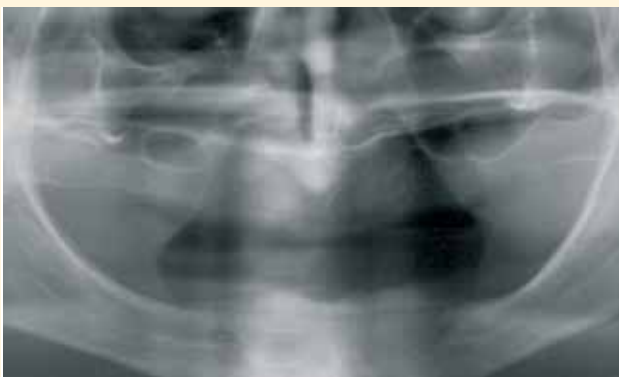AtrofiaMandibular. InjertoeImplantespara PrótesisFija

DR. JAIME BALADRÓN ROMERO



AUTORES

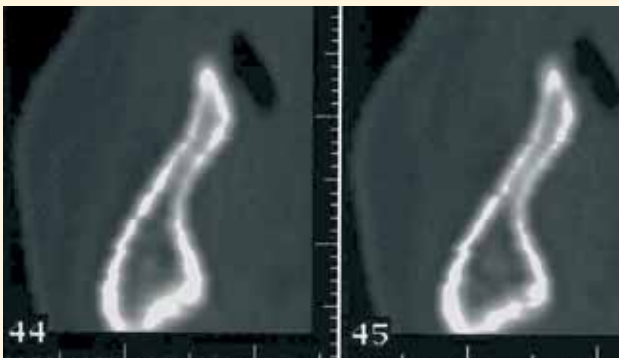Dr. Jaime Baladrón Romero. Cirujano maxilofacial (Oviedo).
Dr. Luis Álvarez Álvarez. Protononcista (Oviedo).



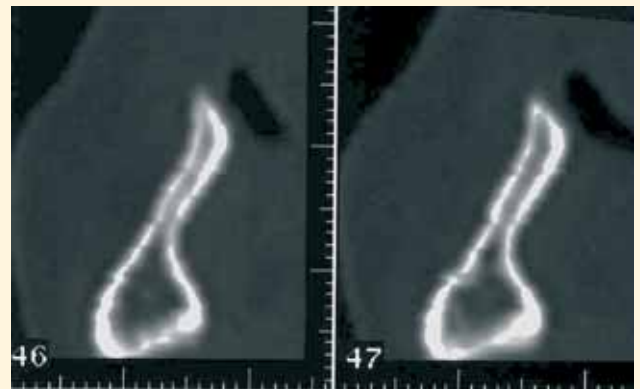
40

Mujer de 64 años, con edentulismo completo, que acude a consulta para valoración de implantes mandibulares. Es portadora de una prótesis completa inferior muy inestable. La ortopantomografía muestra una altura suficiente para la colocación de las fijaciones osteointegradas.

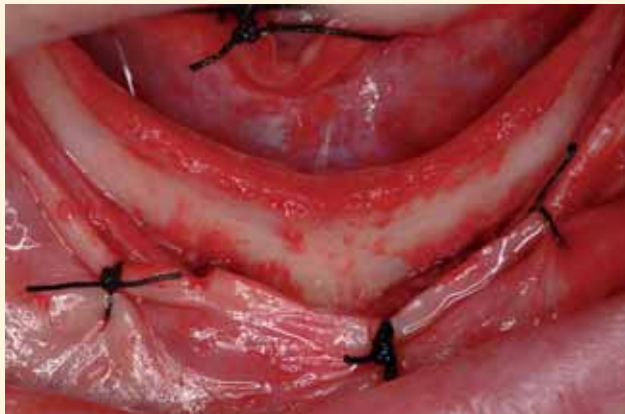El examen intraoral muestra una cresta alveolar en “filo de cuchillo”, con una severa atrofia en sentido vestibulolingual.



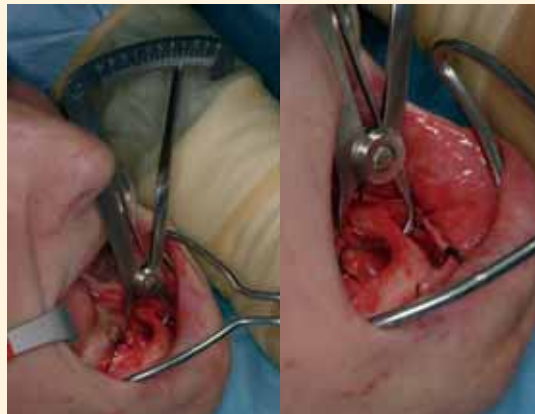
La TAC muestra que la región atrófica, que impide la colocación de implantes, ocupa los 15 mm más coronales de la mandíbula.



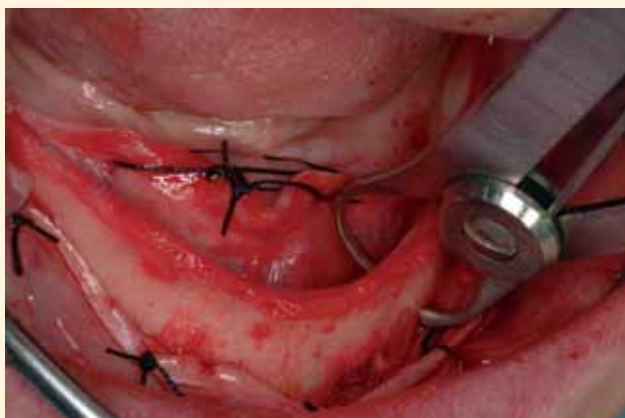La atrofia ocupa toda la región sinfisaria. Se planea realizar una ostectomía crestal en un solo bloque, y utilizar el fragmento resecado como injerto óseo para reconstruir el reborde alveolar atrófico.



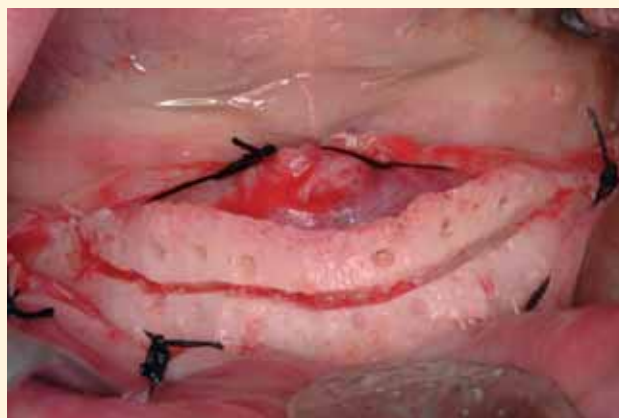Incisión crestral y despegamiento mucoperióstico, exponiendo una cresta alveolar alta y estrecha, con atrofia vestibulo-lingual severa, que impide la colocación de implantes.



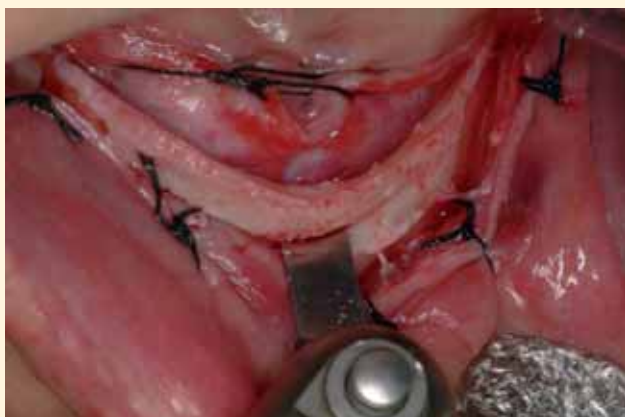Con un instrumento de prótesis se mide la anchura del reborde alveolar, 6 mm apical al extremo de la cresta. La anchura a ese nivel es de sólo 3 mm.



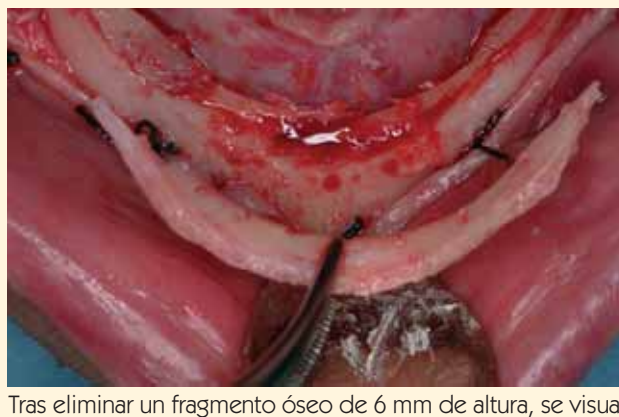La medición corrobora clínicamente la imagen atrófica descubierta en la TAC preoperatoria.



Con una fresa fina de fisura, montada en pieza de mano, se marca el trayecto de la osteotomía crestral. También se realizan los orificios que se utilizarán luego para los tornillos de osteosíntesis.



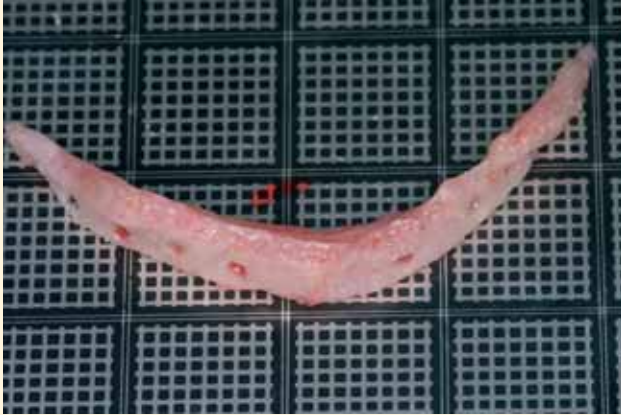
Con una sierra oscilante (Osteomed) se completa la osteotomía crestral en un solo bloque.



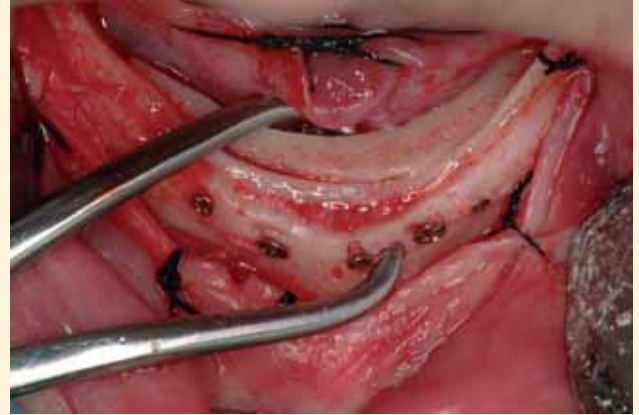
Tras eliminar un fragmento óseo de 6 mm de altura, se visualiza un reborde alveolar residual de anchura todavía insuficiente para la colocación de implantes (3 mm).



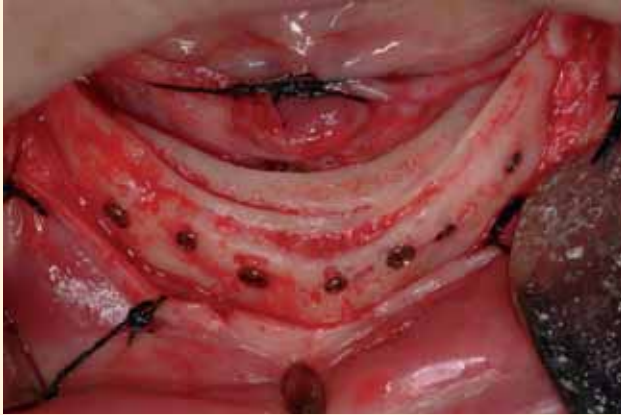sesionesdecirugíaoral



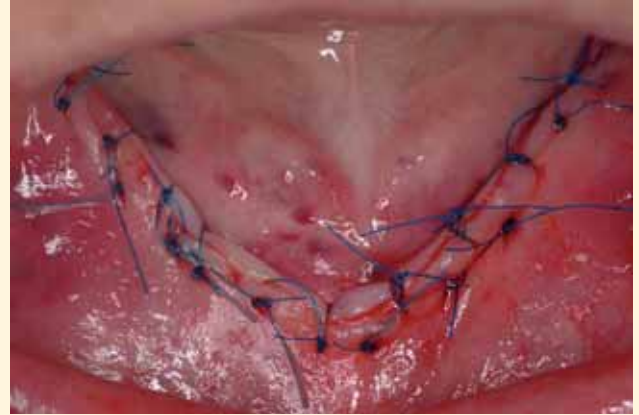
Se coloca el fragmento resecado en una tablilla cuadrículada para injertos que permite medir sus distintas dimensiones.



El injerto se rota 180° y se coloca por lingual de la cresta alveolar atrófica, para poder reconstruir la anchura deficiente. El injerto se inmoviliza con unas pinzas de injertos, para facilitar su fijación rígida.

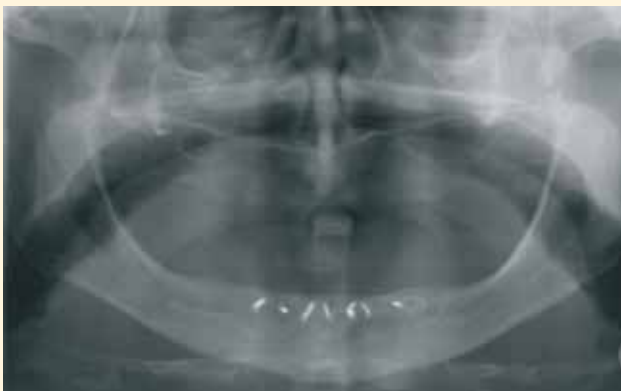

Fijación rígida del injerto mediante siete microtornillos de osteosíntesis de 1,2 mm de diámetro (Osteomed). La colocación del injerto por detrás del reborde alveolar permitirá una colocación más lingual de los implantes. Ello facilitará la corrección de la pseudoclase III, tan frecuente en los pacientes con atrofia mandibular.

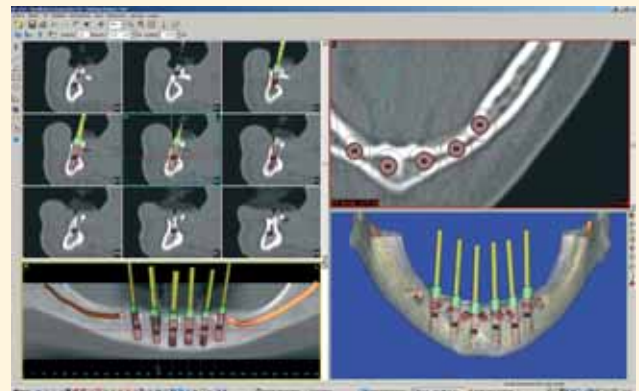


Reposición de los colgajos y sutura con monofilamento (Nylon de 5 ceros), alternando puntos sueltos y puntos de colchonero.

42



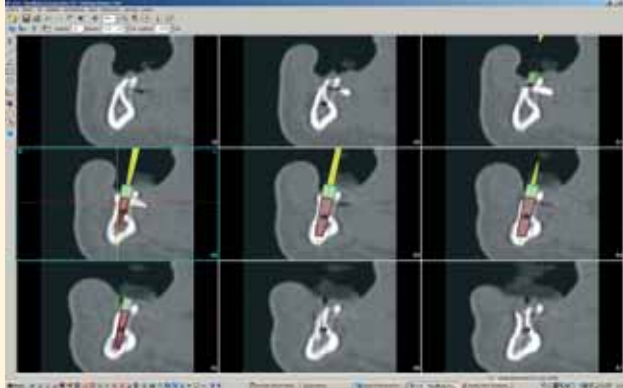
La ortopantomografía posoperatoria muestra el injerto óseo fijado a la cresta alveolar atrófica con tornillos de osteosíntesis.



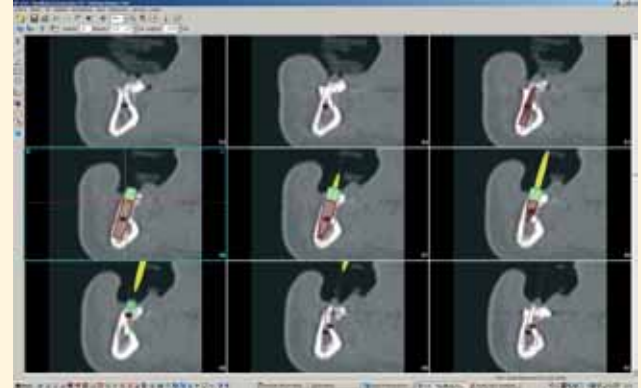
Tres meses después se realiza un estudio mediante una nueva TAC y el software de planificación SimPlant.



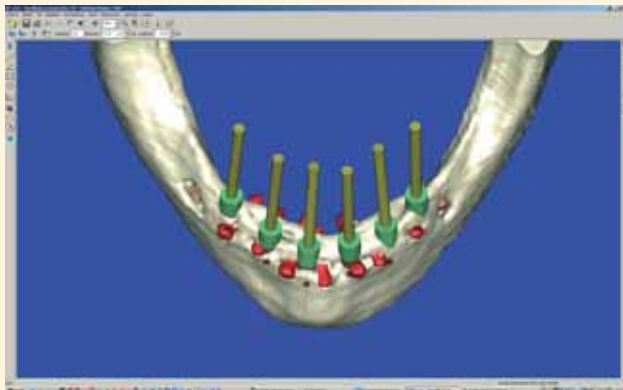
sesionesdecirugíaoral



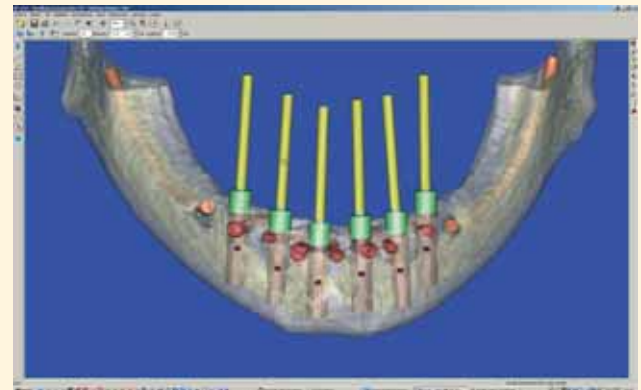
El estudio muestra cómo, a pesar de la realización del injerto, la anchura residual es límite.



El injerto ha reconstruido la región más coronal de la cresta, pero, en algunos puntos, el programa informático predice que se producirán exposición de espiras por lingual en la región media de los implantes.

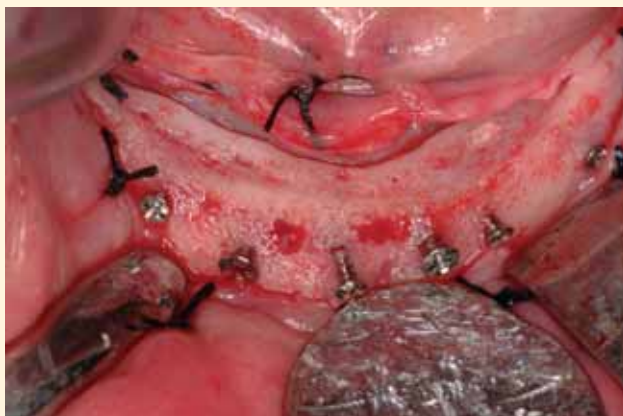

Se planifica la colocación de seis implantes entre la salida de ambos nervios mentonianos.

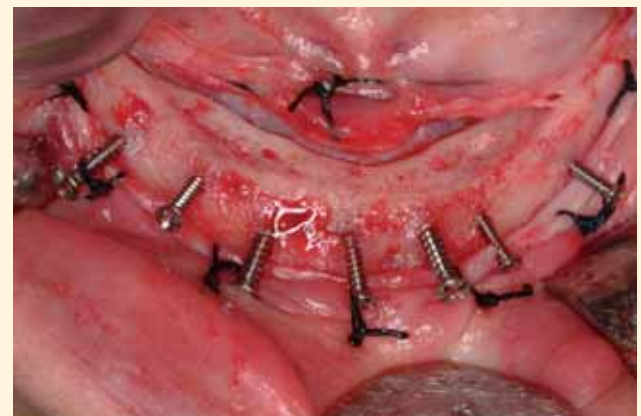

En la vista oclusal, se visualiza la reconstrucción de la anchura deficiente con el injerto colocado por lingual. En color rojo se han destacado los microtornillos de osteosíntesis.

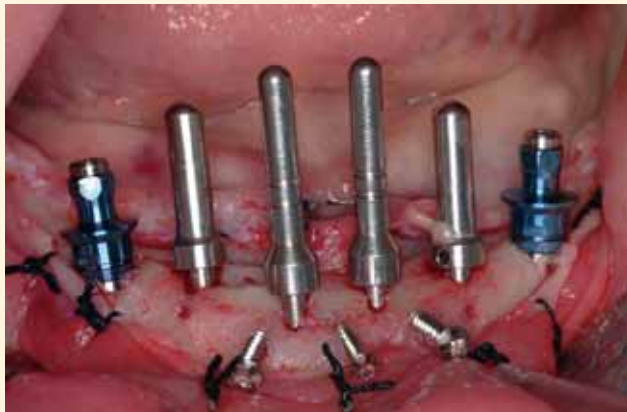44



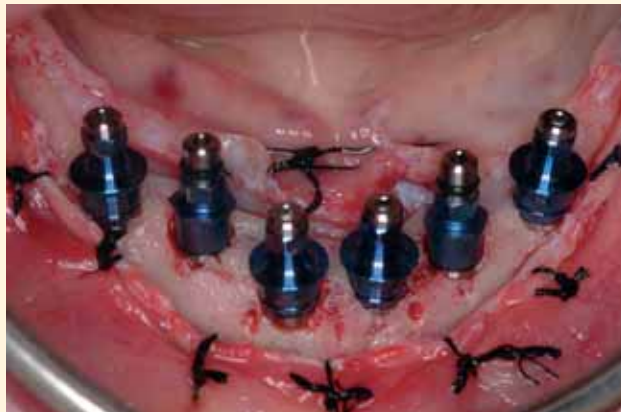Segunda intervención: incisión crestral y despegamiento mucoperiostico. Se objetiva una ligera reabsorción de la cresta alveolar con exposición de algunas espiras de los tornillos de osteosíntesis.



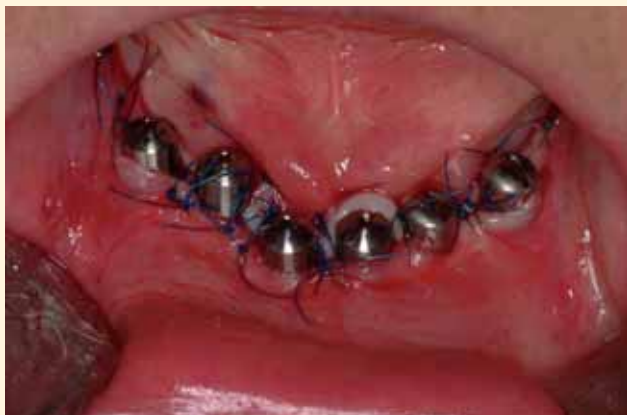Se retiran parcialmente los siete tornillos de osteosíntesis, que se utilizan como referencia para la colocación precisa de los implantes, siguiendo la planificación previa con la TAC y el software informático.



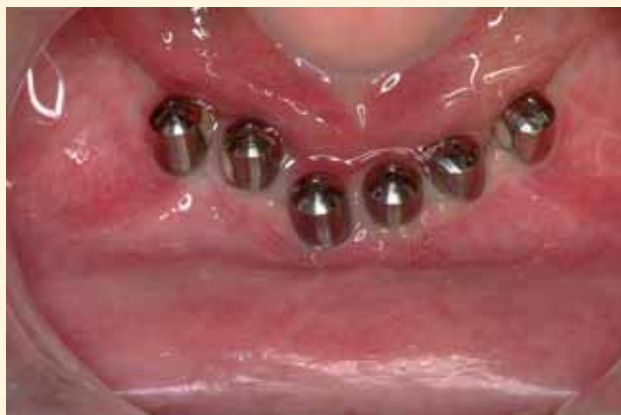Se realiza el fresado, se colocan paralelizadores en los lechos óseos y se instalan los dos implantes más distales, 3 mm por delante de la salida de ambos nervios mentonianos.



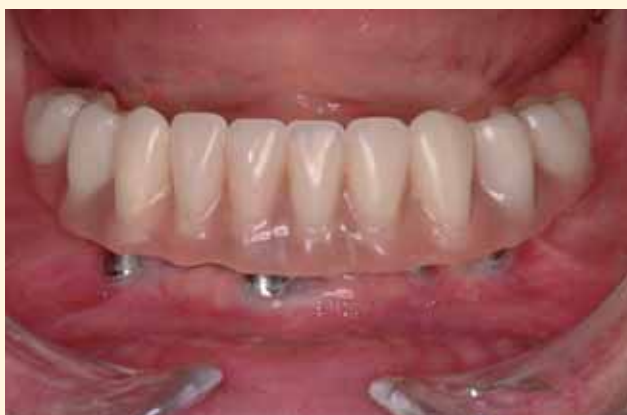Se instalan seis implantes de 13 mm de longitud (3i y BTI) en la sínfisis mandibular y se retiran los microtornillos de osteosíntesis.



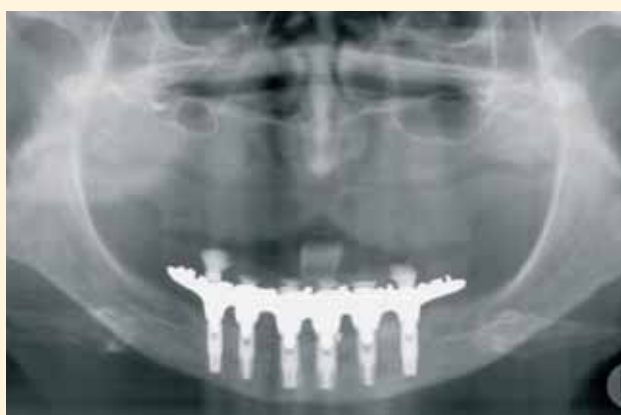Se colocan seis pilares de cicatrización de 4,1 x 5 x 6 mm, se reponen los colgajos mucoperiosteicos y se suturan con monofilamento de 5 ceros.



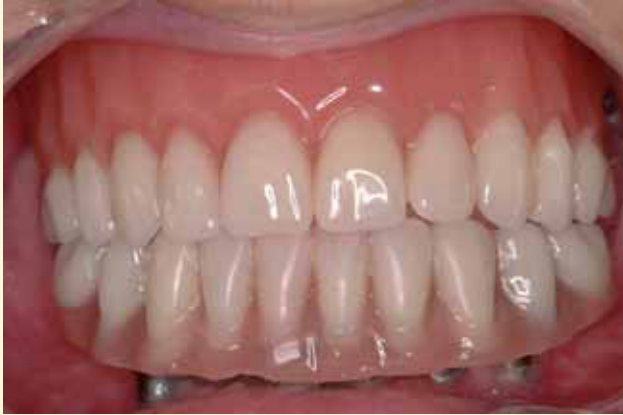Cicatrización de la mucosa alrededor de los pilares de titanio.



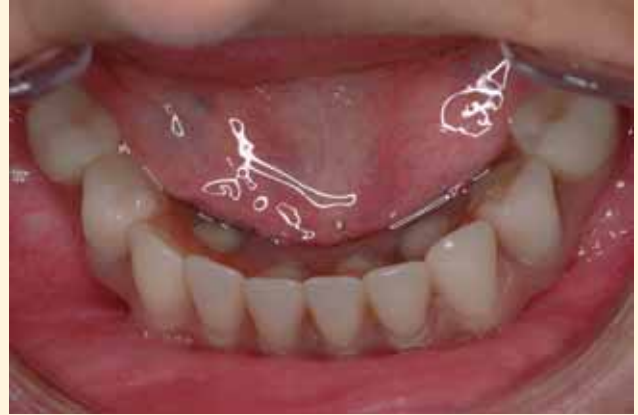El prostodoncista ha confeccionado una prótesis fija híbrida sobre los seis implantes mandibulares.



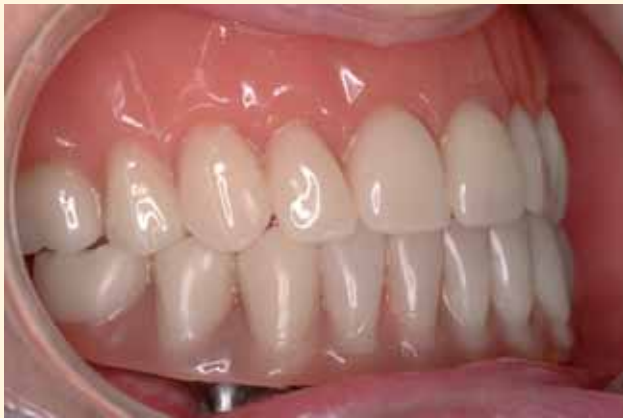Ortopantomografía de control tras la instalación de la prótesis híbrida dentoalveolar, de metal y resina.



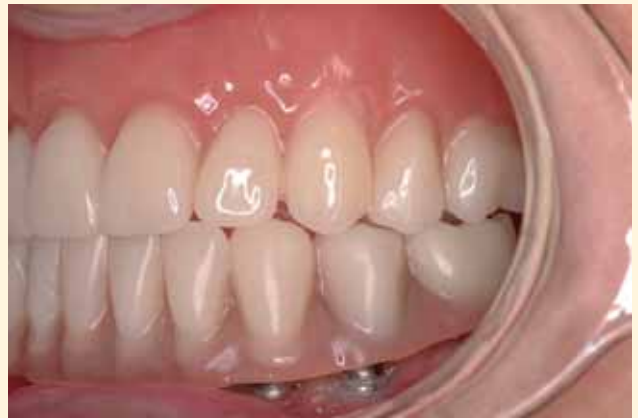Aspecto de la prótesis en oclusión. Vista frontal.



Vista oclusal, que muestra por lingual los orificios de acceso a los tornillos de fijación de la prótesis.



Vista lateral derecha.



Vista lateral izquierda.

46

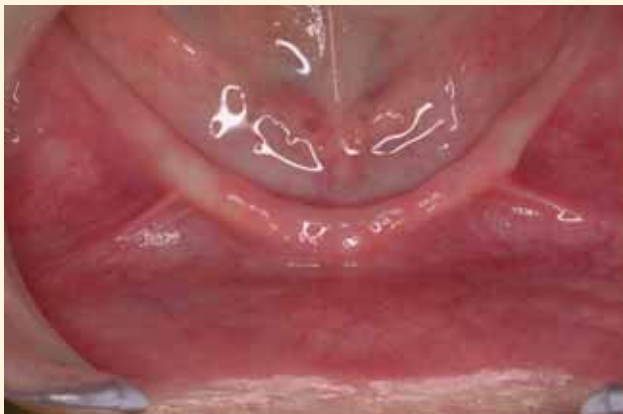

Imagen preoperatoria, en la que se comprueba la atrofia ves-tíbulo-lingual de la cresta alveolar mandibular.

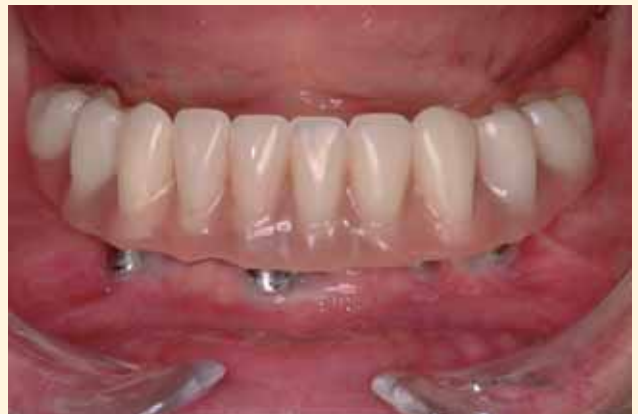

Imagen posoperatoria de la prótesis fija sobre los implantes colocados en la región reconstruida mediante el injerto óseo.