



## Primer Molar #36 Anquilosado Tratamiento con Ortodoncia, Cirugía y Prótesis

DR. JAIME BALADRÓN ROMERO

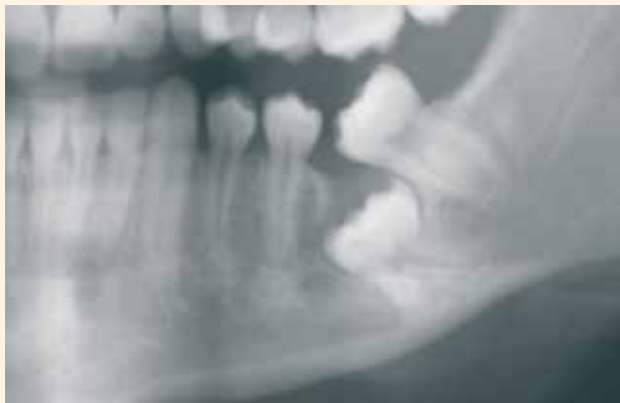

### AUTORES

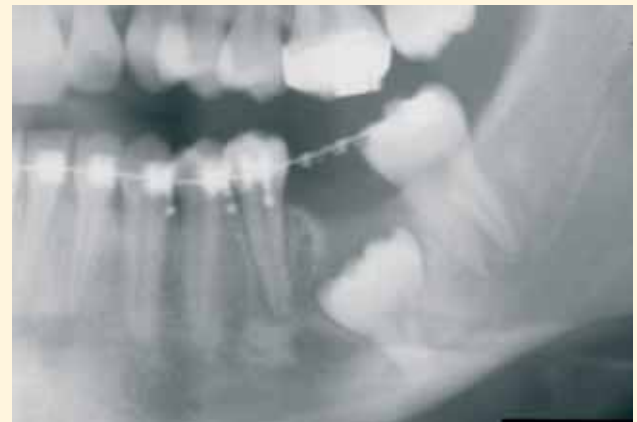Dr. Jaime Baladrón Romero. Cirujano maxilofacial. Oviedo.

Dr. José María Moriyón Uría. Ortodoncista. Gijón.

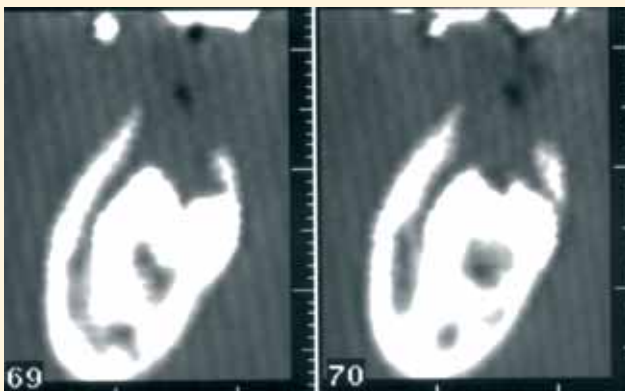
Dr. José María Fernández-Díaz Formentí. Prostodoncista. Oviedo.



Paciente de 17 años con primer molar #36 incluido. Hay agenesia del germe del #38 y pérdida del espacio por mesialización del #37. Las raíces del #36 se encuentran ancladas en la cortical basal, en íntima relación con el nervio alveolo-dentario inferior.



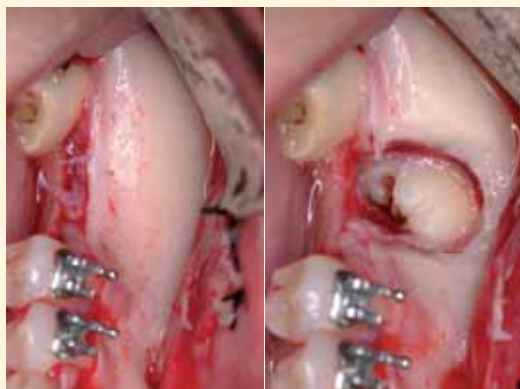
El tratamiento de ortodoncia permite el cierre de los espacios anteriores y el enderezamiento del segundo molar, recuperando el espacio para el primer molar #36 anquilosado. Existe comunicación del saco pericoronario con el medio intraoral, lo que aumenta las posibilidades de infección del mismo.



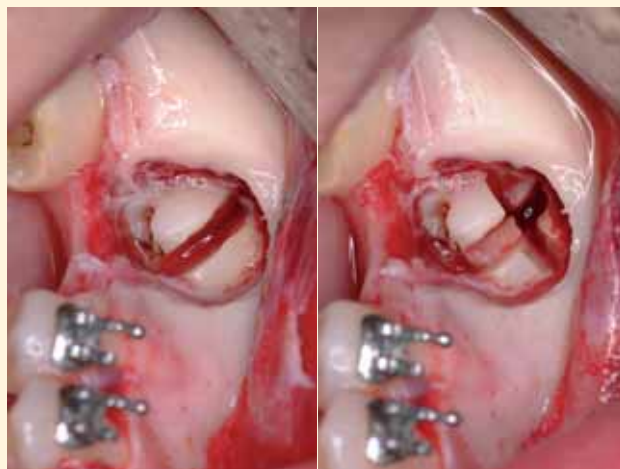
La TAC muestra cómo las raíces del primer molar se han desarrollado, rodeando el paquete vásculo-nervioso dentario inferior.

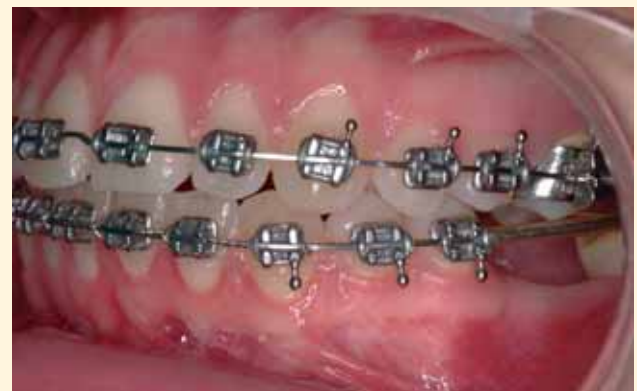

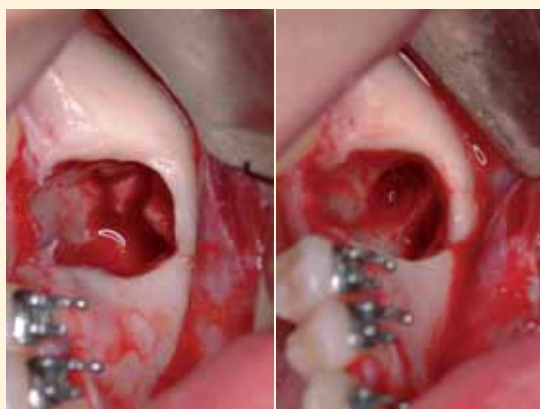
Imagen preoperatoria. Se decide realizar la exodoncia del primer molar anquilosado. Se avisa a la paciente del riesgo de anestesia del labio tras la intervención quirúrgica.



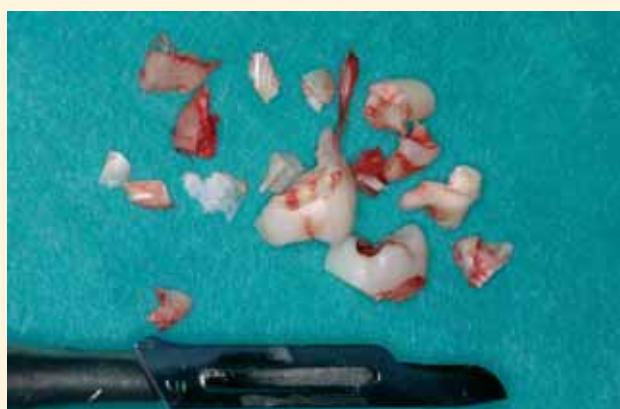Incisión intrasulcular, despegamiento mucoperióstico y exposición de la salida del nervio mentoniano. Osteotomía con fresa redonda para exposición de la corona del primer molar incluido.



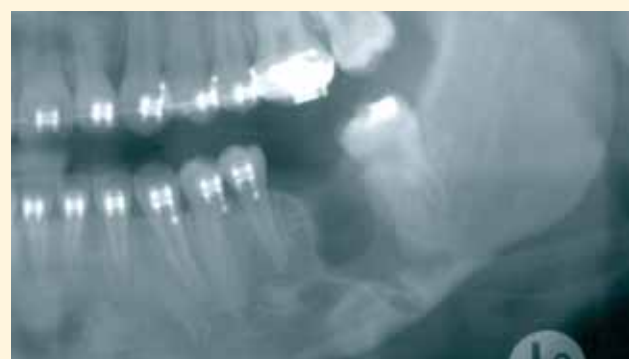Odontosecciones de la corona del molar incluido.



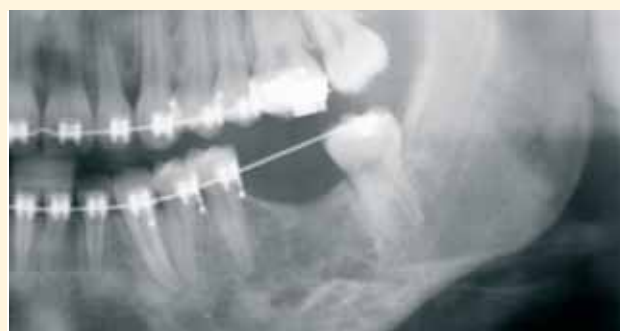Extracción de la corona del molar. Bajo visión magnificada con microscopio, se realizan odontosecciones seriadas múltiples de las raíces que engloban al nervio alveolo-dentario inferior, para evitar lesionarlo. Se visualiza el alveolo tras la exodoncia del molar, el nervio alveolo-dentario inferior preservado y el defecto óseo asociado a la extracción.



Ha sido necesario dividir las raíces en múltiples fragmentos para no lesionar el nervio, englobado entre las mismas. Las odontosecciones se han hecho con una fresa de fisura fina bajo visión magnificada, eliminando la menor cantidad de hueso posible.



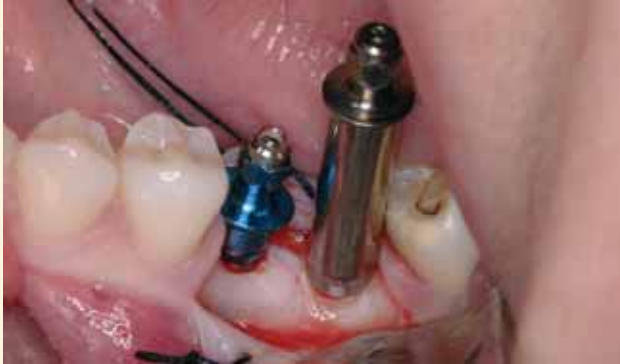Ortopantomografía de control posoperatoria. Se observa el defecto óseo asociado a la exodoncia, que no se ha rellenado con material de injerto alguno. La paciente presentó una hipoestesia temporal del labio inferior, por la manipulación quirúrgica del nervio.



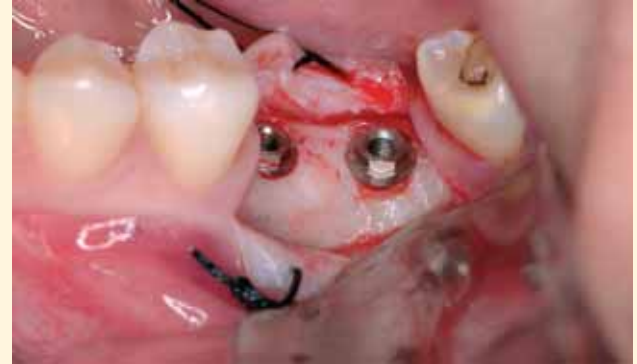Un año después, se observa en la radiografía de control la osificación espontánea del defecto. La paciente ha recobrado la sensibilidad normal del labio. El espacio mesiodistal disponible es de 14 mm, excesivo para un solo implante. Se decide colocar dos implantes para la rehabilitación del primer molar #36.



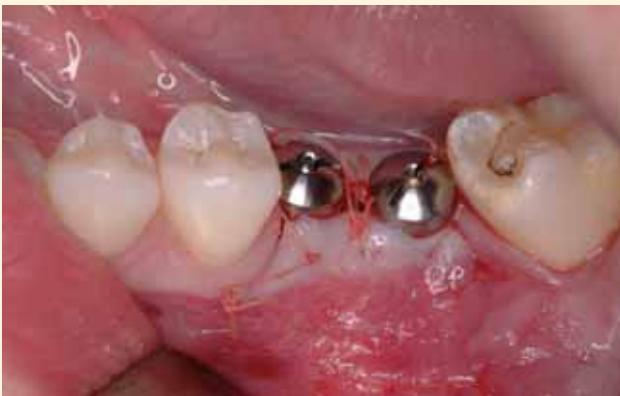## sesiones de cirugía oral



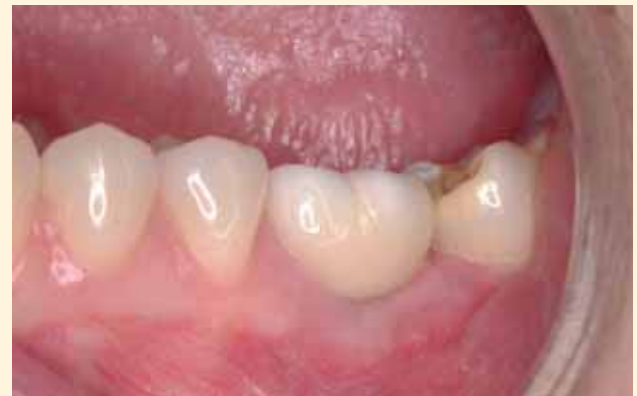Para separar los implantes entre sí la distancia mínima recomendada (3-4 mm), que evite pérdida ósea excesiva entre ellos, se colocan a 1-1,5 mm de los dientes adyacentes. Para poder instalar la fijación distal es necesario utilizar un transportador especial, diseñado para implantes unitarios (obsérvese el contacto entre el transportador y el #37).



Se retiran los transportadores y se realiza el tallado final del hueso del hombro del implante con la fresa perfiladora. Se han utilizado dos implantes 3i de 3,75 x 10 mm. Se ha empleado una incisión crestal con dos descargas que preservan las papilas de los dientes adyacentes.

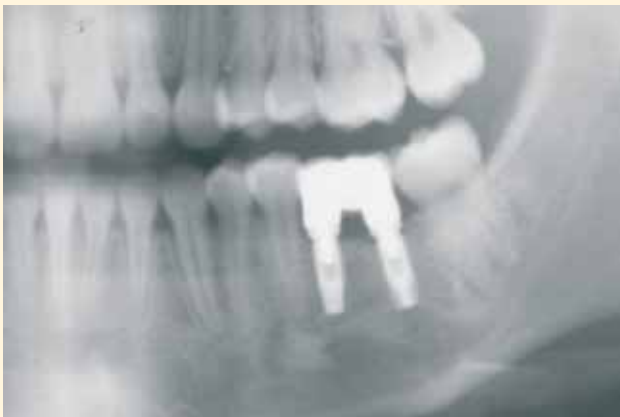

Se colocan dos pilares de cicatrización de 4 x 5 x 4 mm (implantes en una sola fase quirúrgica), se reponen los colgajos mucoperiosticos y se sutura con Vicryl Rapid de cinco ceros.

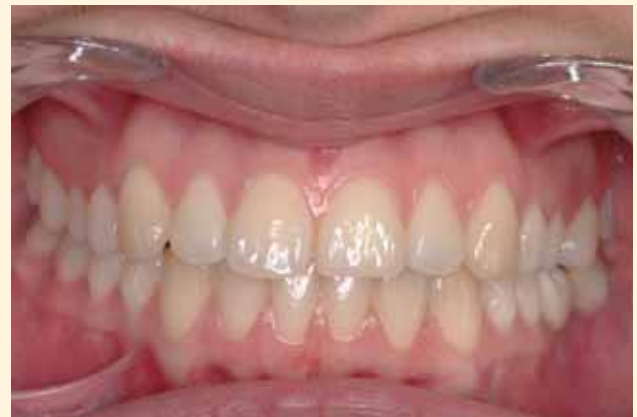

A los tres meses, se comprobó la osteointegración de los implantes y se confeccionó una prótesis ceramometálica del #36 sobre los dos implantes. Las papilas están conservadas y presentan un aspecto natural.

64



La radiografía muestra los implantes integrados y la prótesis ceramometálica.



Oclusión del paciente al finalizar el tratamiento de ortodoncia, cirugía y prótesis.