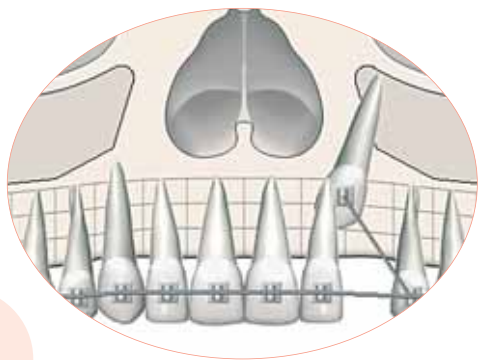

Canino incluido anquilosado. Exodoncia e implante

Paciente de 15 años, con canino incluido #23, por palatino, con la cúspide en la zona del tercio medio del incisivo lateral adyacente. Está realizando tratamiento de ortodoncia para recuperar el espacio perdido. Remitido para la colocación de un dispositivo de tracción, para intentar conducir el canino hacia su lugar en la arcada mediante tracción ortodóncica.

Se realiza un abordaje palatino, incisión intrasulcular sin descargas, despegamiento mucoperióstico, exposición limitada de la corona del canino y cementado de un dispositivo de tracción ("caplin hook") con ligadura metálica a la cara palatina de la corona del #23 incluido, mediante composite fotopolimerizable.

Dr. Jaime Baladrón Romero

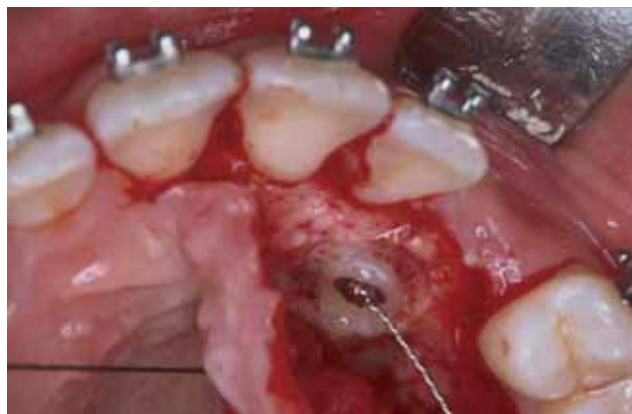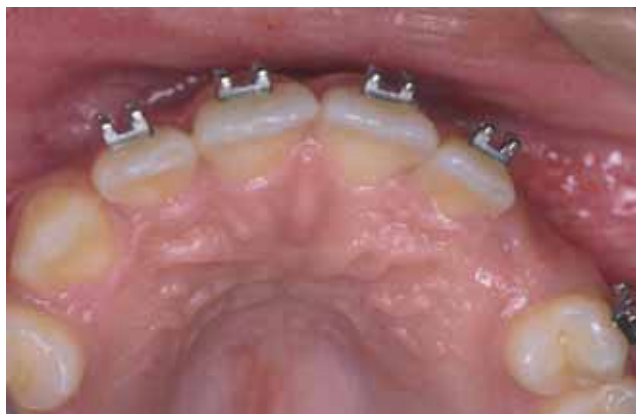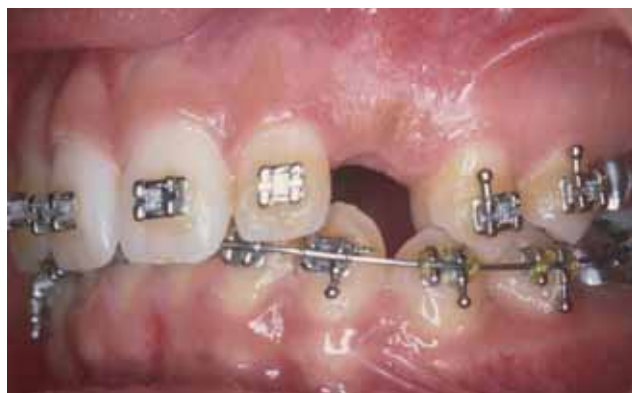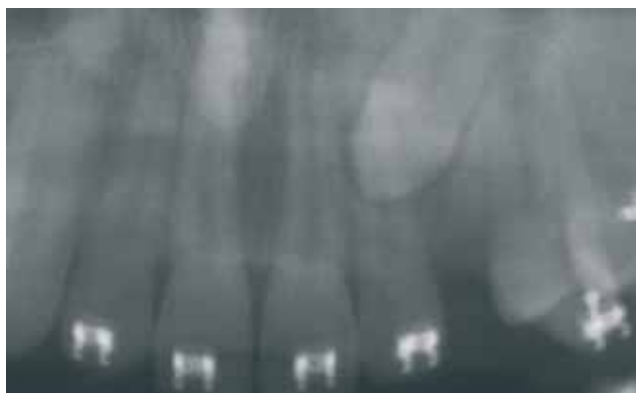AUTORES

Dr. Jaime Baladrón Romero.
Cirujano maxilofacial.

Dr. Luis M. Junquera Gutiérrez.
Cirujano maxilofacial.

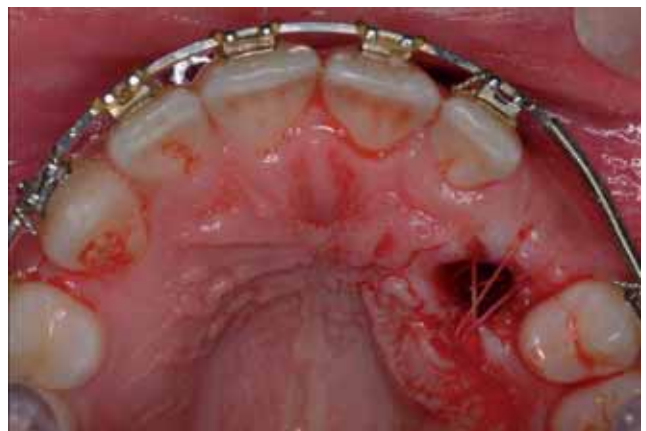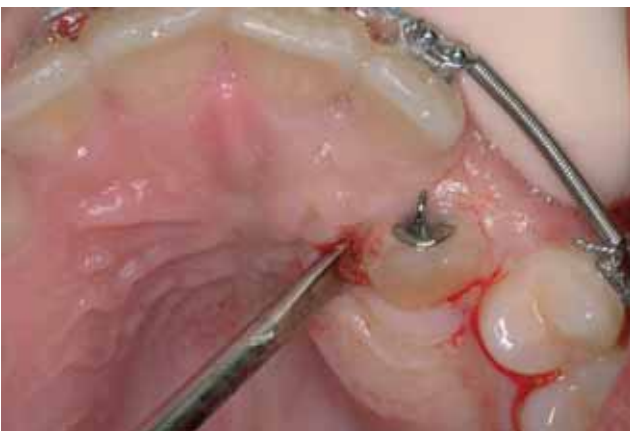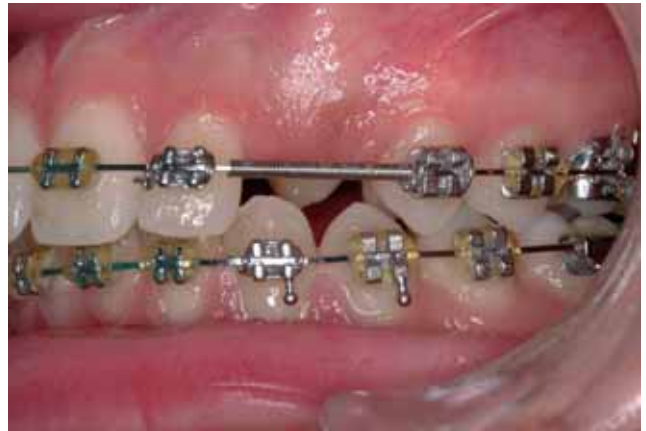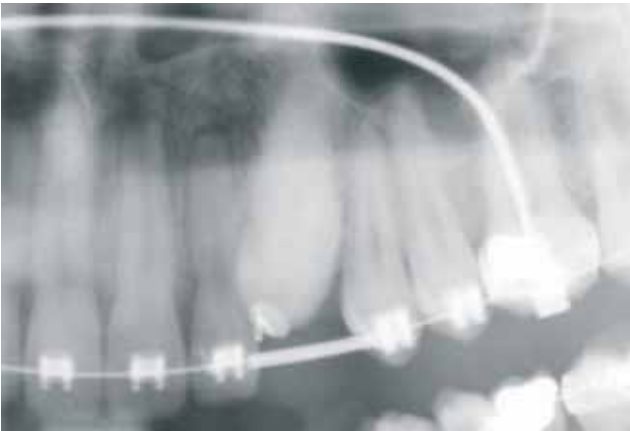
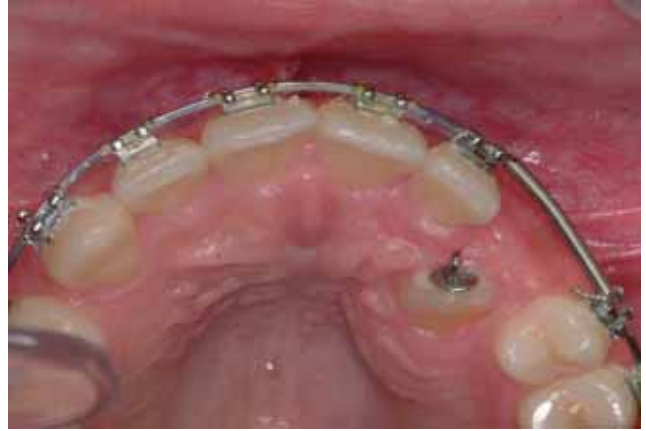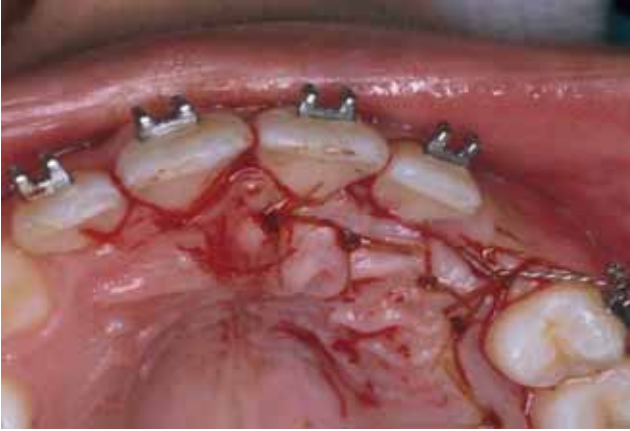
Dr. Luis Sánchez Llaca. Ortodoncista.

Oviedo.



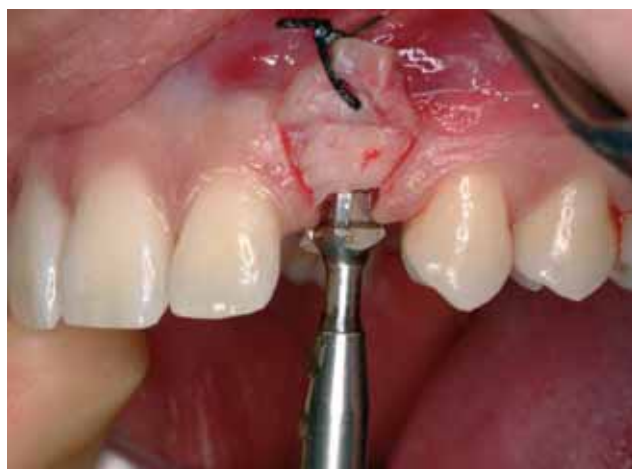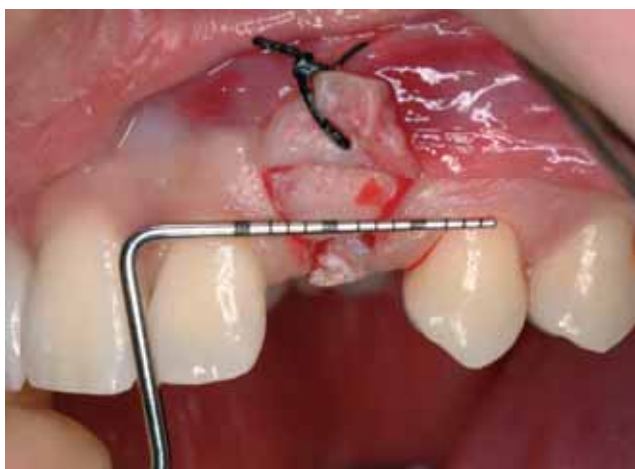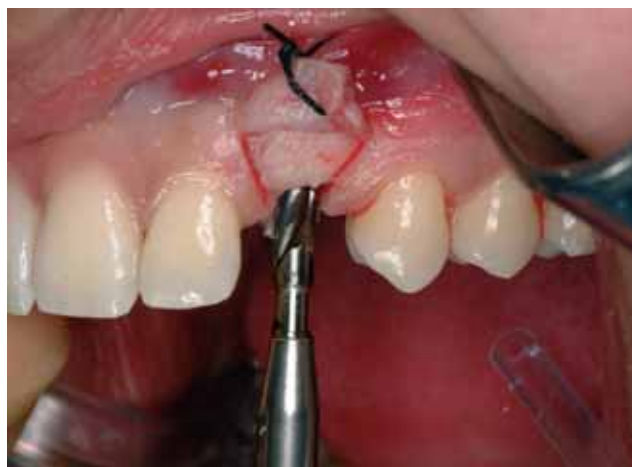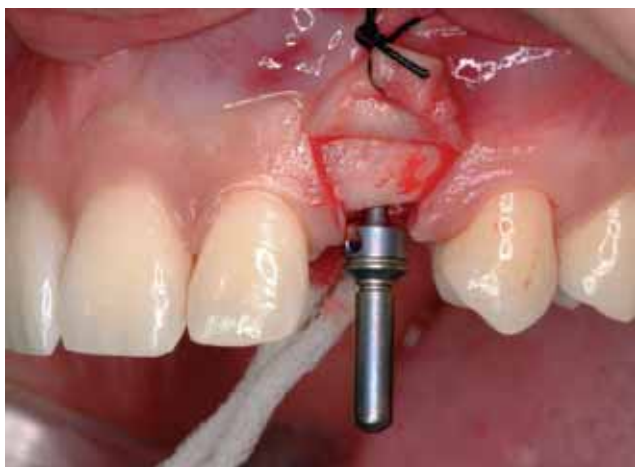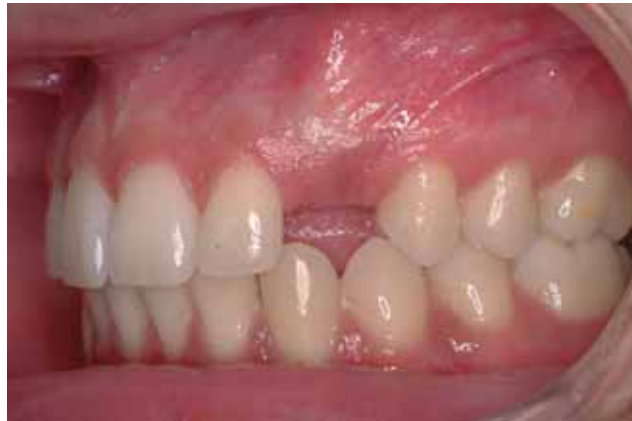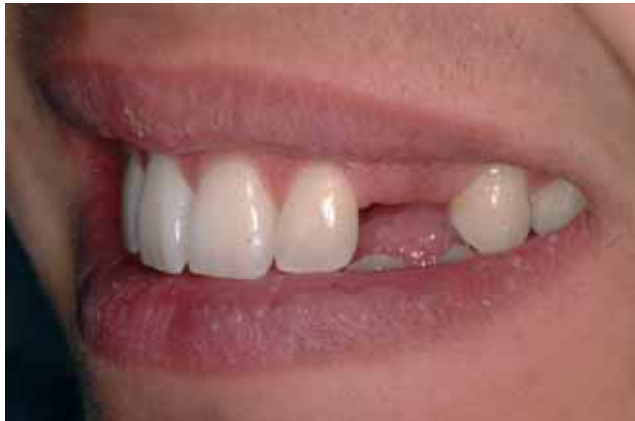Se repone el colgajo mucoperiostico, se sutura y se saca la ligadura metálica en la zona media del proceso alveolar del espacio del #23.

Tras un año de tracción ortodóntica, el canino ha descendido, se ha distalizado, ha erupcionado por palatino y se ha acercado a su lugar en la arcada. Desafortunadamente, su movimiento se detiene y, tras varios meses de tracción ortodóntica infructuosa, se diagnostica una anquilosis del canino y se decide su exodoncia. Para realizarla no es necesario abrir el colgajo y, después de la extracción, sólo se da un punto en cruz con fines hemostáticos.



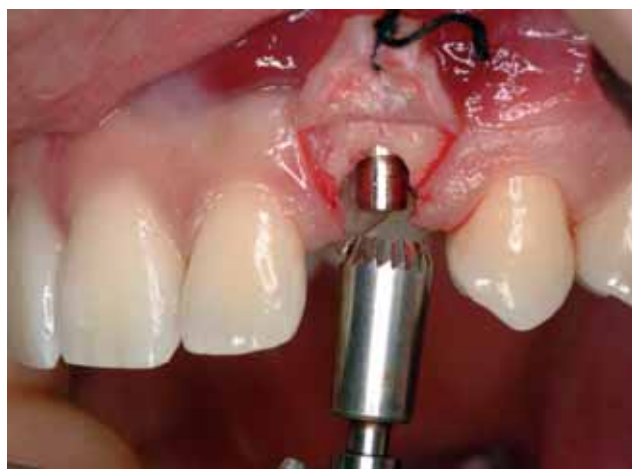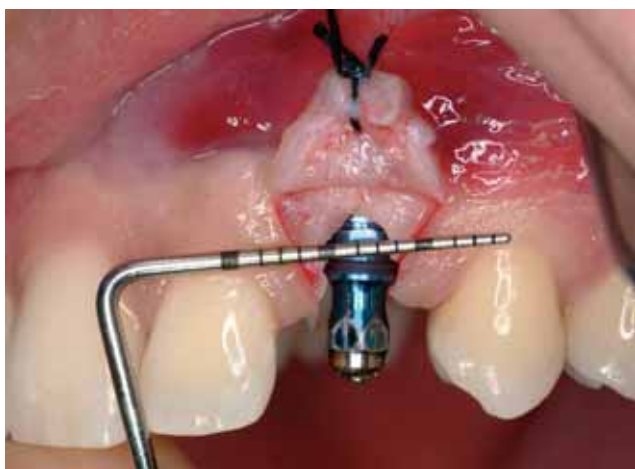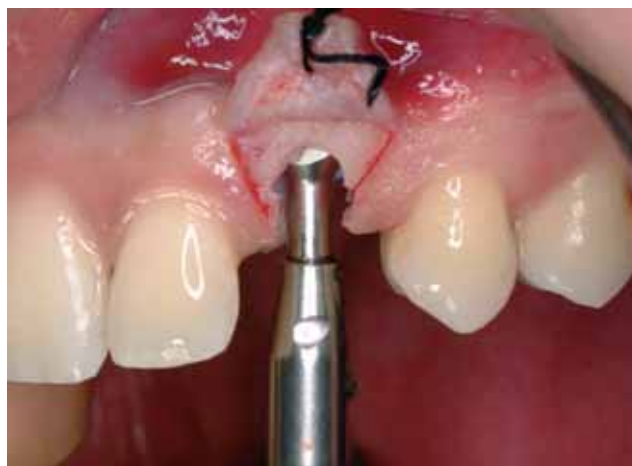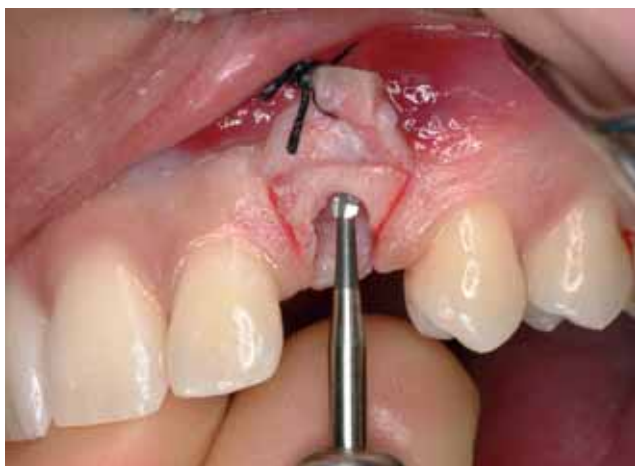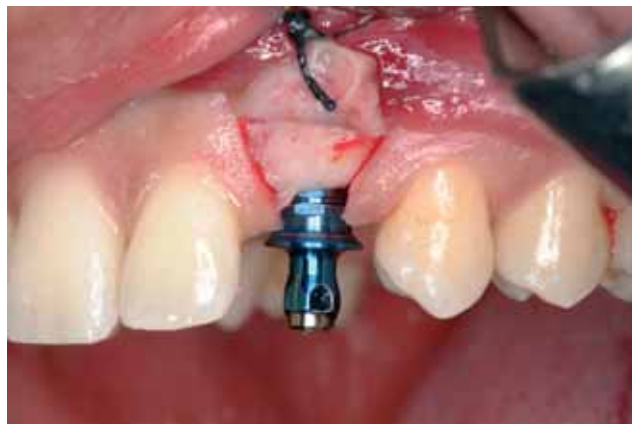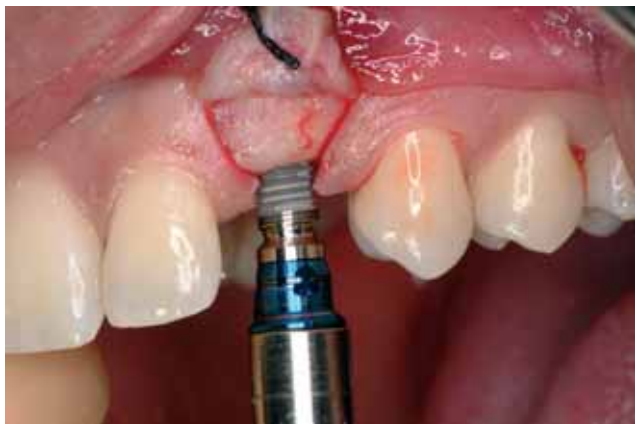Sesiones de cirugía oral

El ortodoncista finaliza el tratamiento y se planea rehabilitar el canino #23 mediante un implante, cuando finalice el crecimiento del paciente. El espacio edéntulo es idóneo, sin ningún grado de atrofia. Para la colocación de la fijación se realiza una incisión mediocrestal con incisiones de descarga que preservan las papilas de los dientes adyacentes. Se realiza el fresado progresivo del lecho óseo del implante y se finaliza con la fresa avellanadora que va a marcar la posición del hombro del implante.



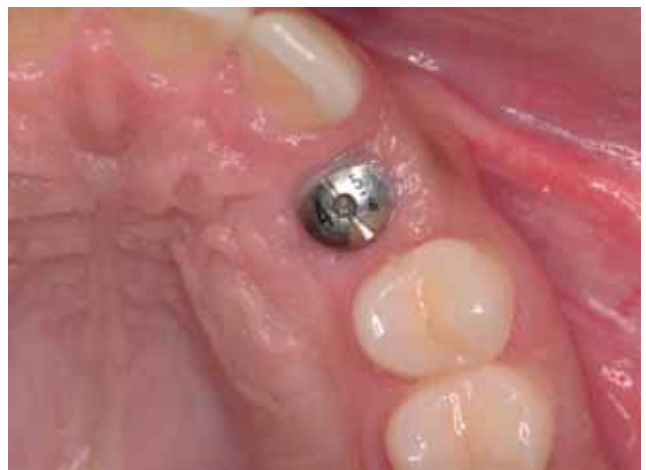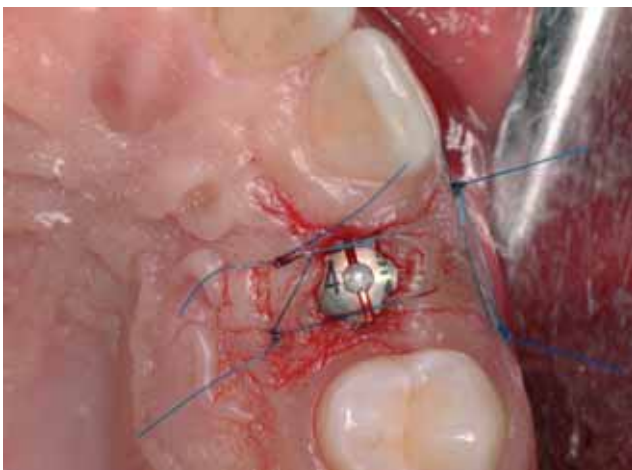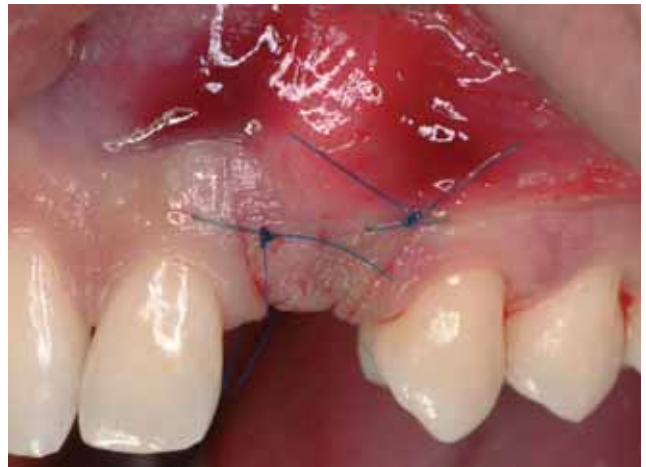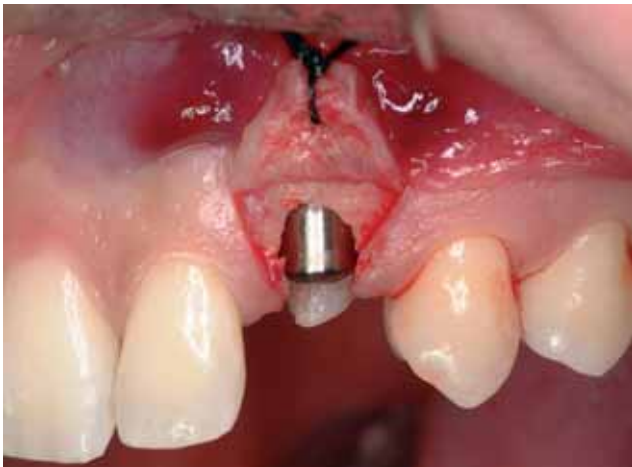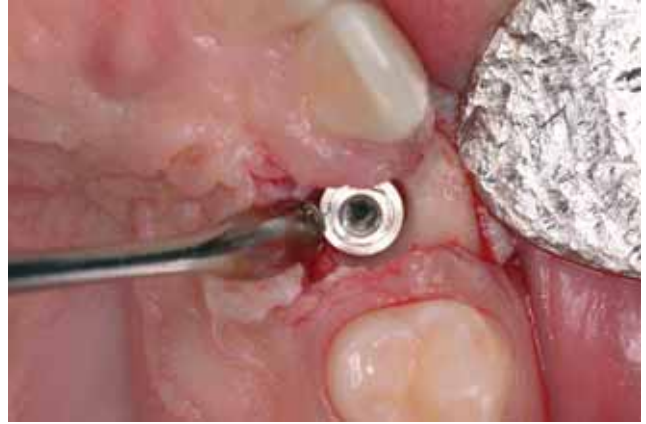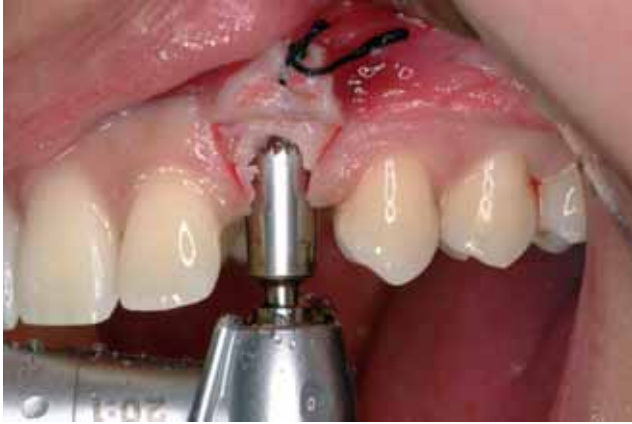Sesiones de cirugía oral

La calidad ósea es ebúrnea (tipo I). Inicialmente se coloca un implante 3i Osseotite de 3,75 x 10 mm, pero el hombro del implante queda en la zona del cuello de los dientes adyacentes (una posición excesivamente coronal que conduciría a una corona "corta", comparada con la del canino contralateral). Se decide sacar el implante y realizar una preparación más profunda del lecho óseo, que permita "hundir" más el hombro del implante. Es necesario realizar una osteotomía crestal del hueso vestibular para que las dimensiones de la corona sobre el implante sean correctas, simétricas con el canino contralateral #13. Se realiza una preparación a 13-14 mm de profundidad y se avellana hasta una posición claramente infracrestal. Se vuelve a colocar el mismo implante y se comprueba la posición adecuada del hombro del implante (2-3 mm coronal al cuello de los dientes adyacentes). Se realiza el perfilado del hueso alrededor del implante para permitir una correcta conexión del pilar de cicatrización.

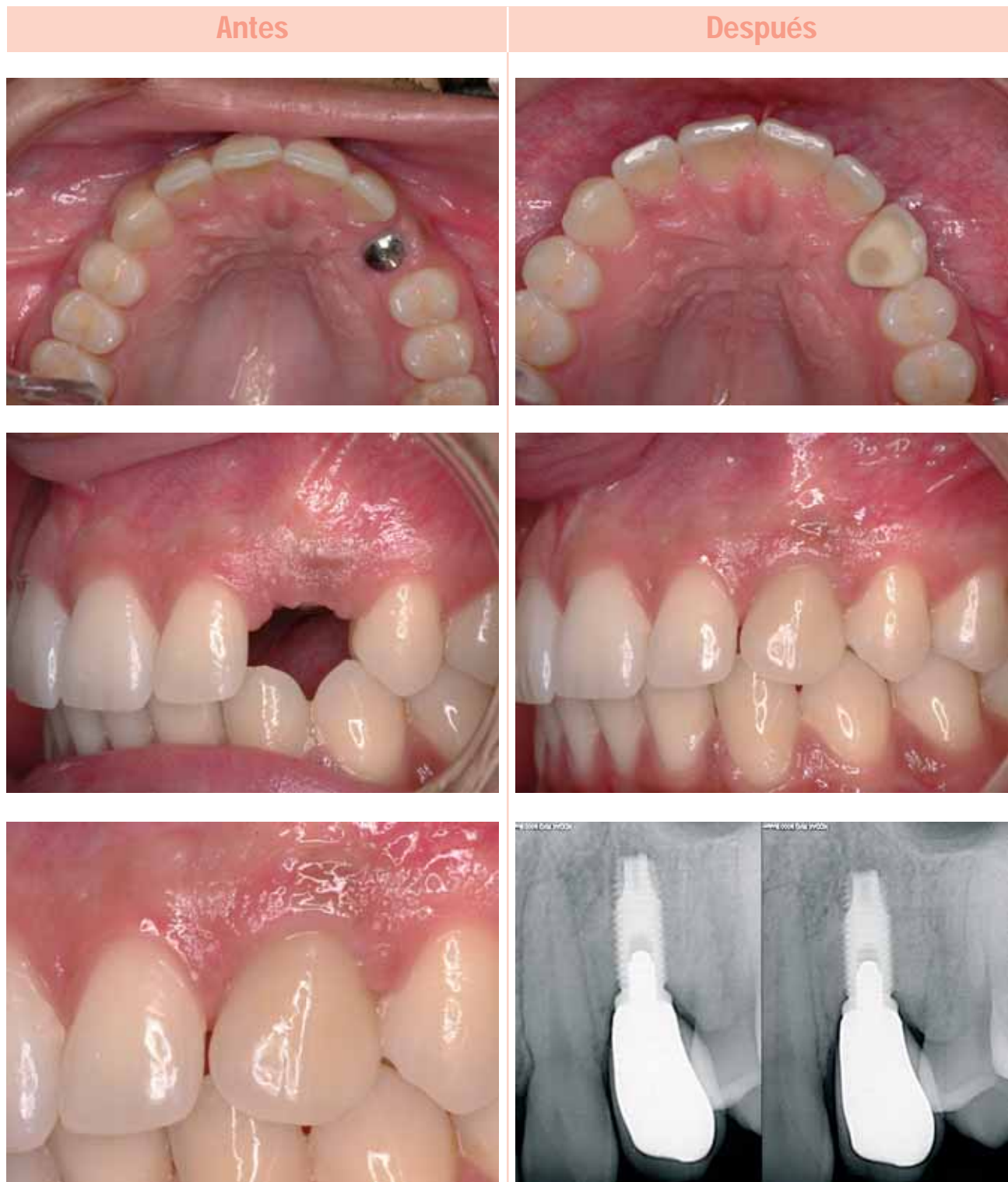


Sesiones de cirugía oral

Se utiliza la fresa perfiladora de 3i y el pilar guía para acabar de preparar el hueso crestal alrededor de la porción coronal del implante. Obsérvese la colocación del implante ligeramente hacia palatino para permitir la realización de una prótesis atornillada. Se coloca un pilar de cicatrización de 4 x 5 x 4 mm (implante en una sola fase quirúrgica) y se sutura con monofilamento (nylon de 6 ceros). Unos meses después, se comprueba que el implante está osteointegrado y se remite al paciente al prostodoncista para la confección de la prótesis.



Imágenes de antes y después de la fase protodóntica. El tratamiento multidisciplinario mediante ortodoncia, cirugía y prótesis ha permitido rehabilitar la sonrisa de esta paciente joven, sin tallar los dientes adyacentes a los espacios edéntulos. Dada la situación idónea del espacio edéntulo en este caso (excepcionalmente raro), no ha sido necesaria la realización de injertos para conseguir un resultado natural.



Sesiones de cirugía oral

Antes

Después

