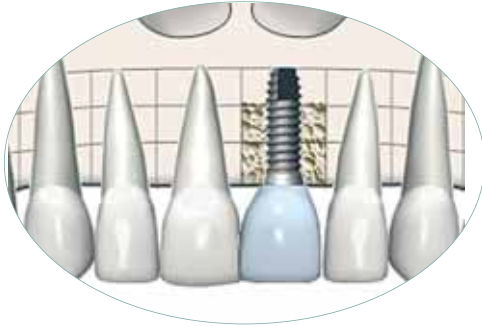


Regeneración ósea guiada vertical e implante unitario



Dr. Jaime Baladrón Romero

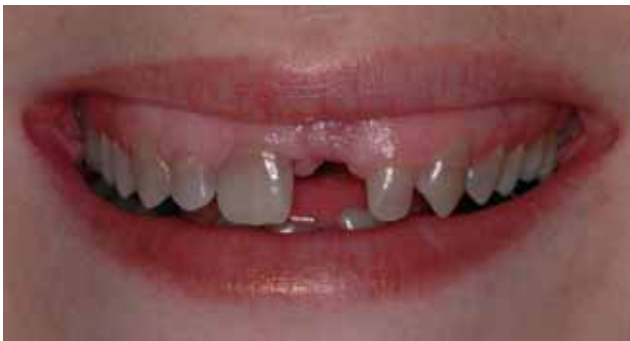AUTORES

Dr. Jaime Baladrón Romero.
Cirujano maxilofacial.

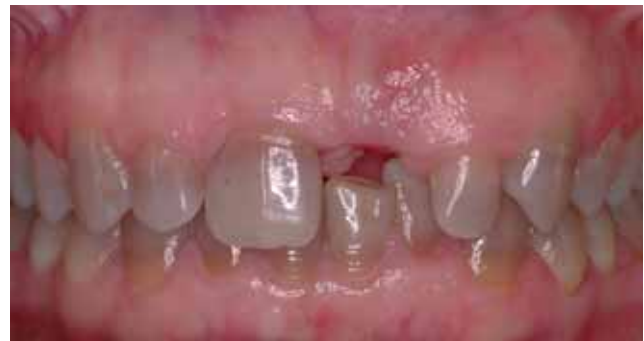Dr. José María Fernández-Díaz
Formentí. Prostodoncista.

Juan y Fernando Peña Díaz. Técnicos
de laboratorio.

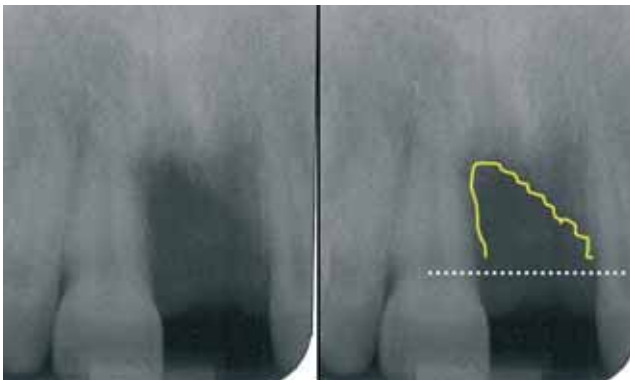
Oviedo.



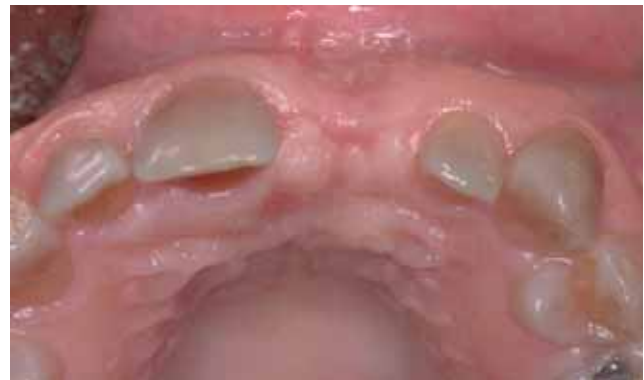Paciente de 37 años, con edentulismo maxilar unitario. La paciente tiene sonrisa gingival y muestra unos dientes con intensa tinción por tetraciclinas.



El biotipo gingival es grueso y clínicamente no parece existir una atrofia importante de tejidos. Existe una cicatriz horizontal en la papila interincisiva.



La radiografía periapical contradice la impresión clínica y permite objetivar un gran defecto óseo vertical. Afortunadamente, los picos de hueso interproximales en los dientes vecinos están relativamente preservados, lo que permite intentar una regeneración vertical del defecto.



La visión oclusal muestra una atrofia en sentido vestibulo-palatal del proceso alveolar edéntulo.

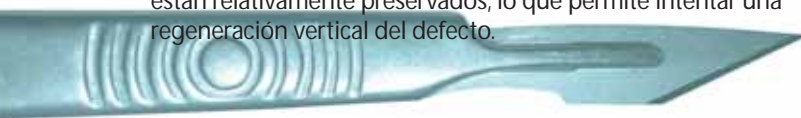

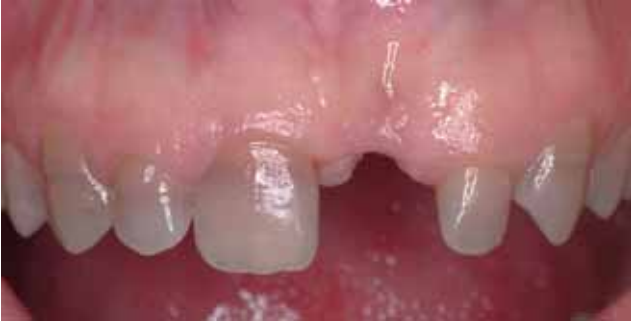
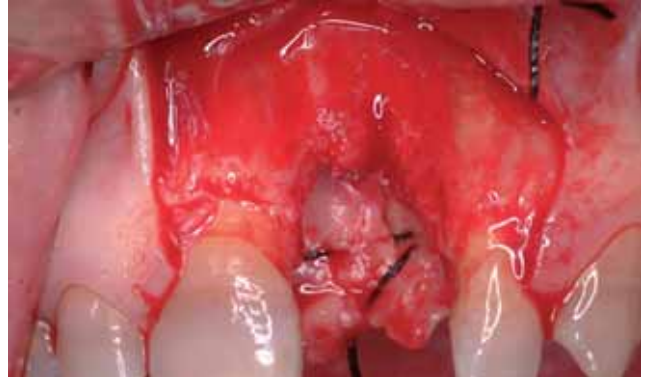
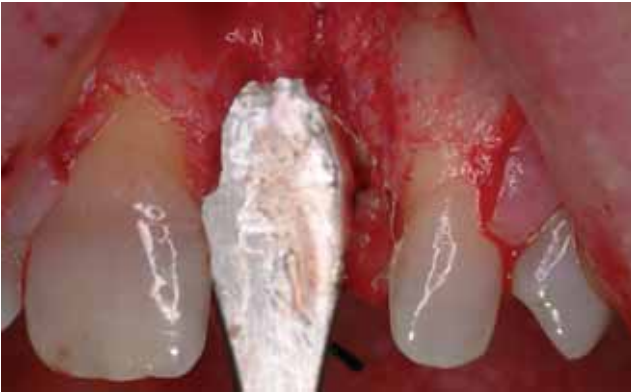
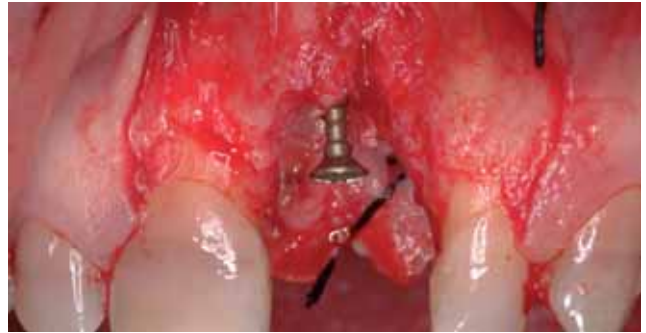Imagen clínica preoperatoria. Se planifican dos intervenciones: la primera para realizar una regeneración ósea guiada del defecto y la segunda para colocar un implante.



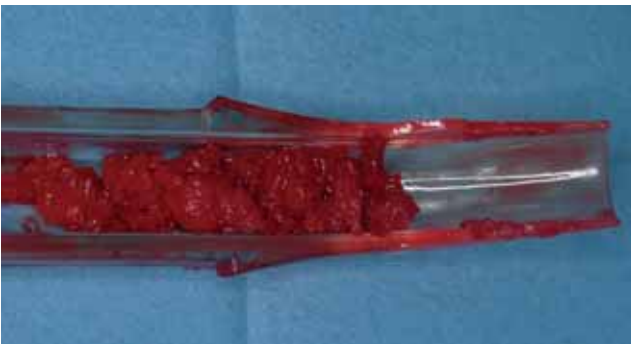
Se realiza una incisión crestal con dos descargas verticales alejadas del defecto óseo a reconstruir. Tras el despegamiento mucoperióstico, se expone el defecto óseo vertical de la cresta alveolar.



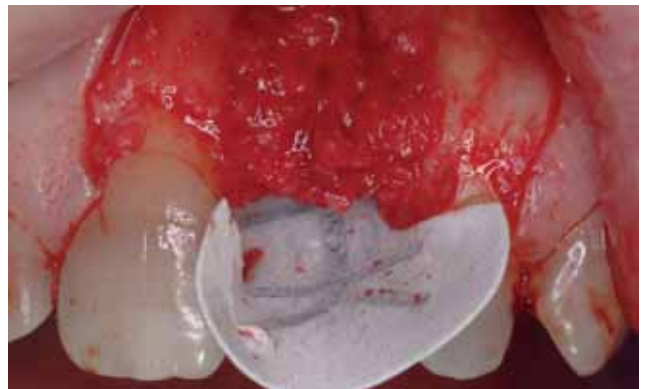
Se coloca el periosteotomo por palatino y se objetiva la pérdida completa de las corticales vestibular y palatina. Afortunadamente, los picos de hueso interproximal se encuentran preservados.



Se coloca un tornillo de osteosíntesis de titanio de 2 x 13 mm, que servirá como mantenedor de espacio, para impedir el colapso de la membrana durante el periodo de regeneración ósea.

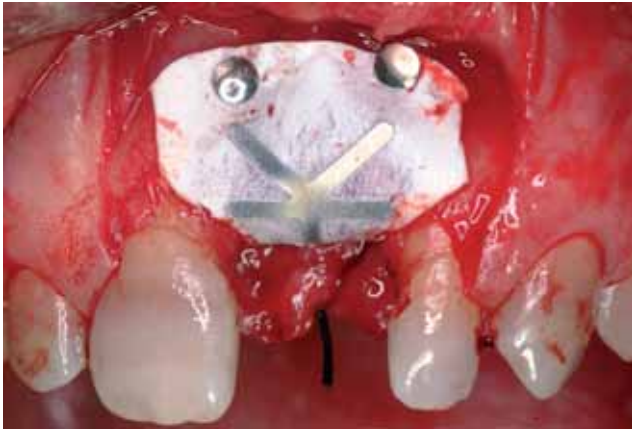


Se obtiene un injerto óseo autógeno particulado mediante un instrumento desechable (safescraper), aplicado sobre el hueso cortical del arbotante zigomático-maxilar izquierdo.

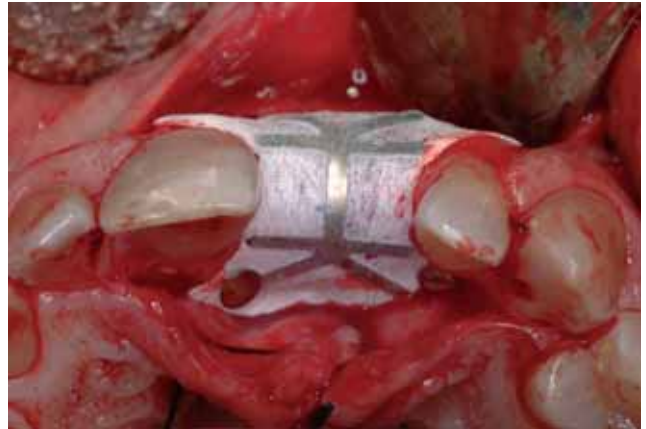


Se fija por palatino la membrana y se rellena el defecto óseo con el injerto óseo autógeno. El tornillo de osteosíntesis se cubre completamente con el injerto.

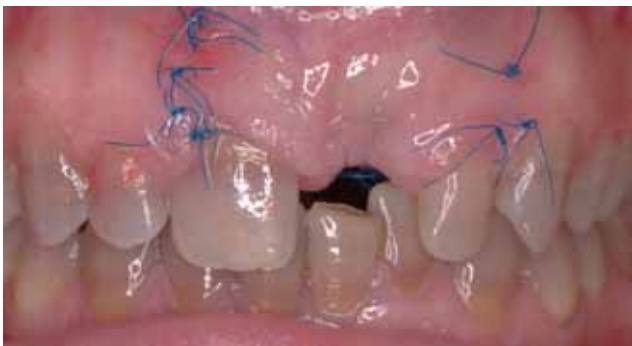Sesiones de cirugía



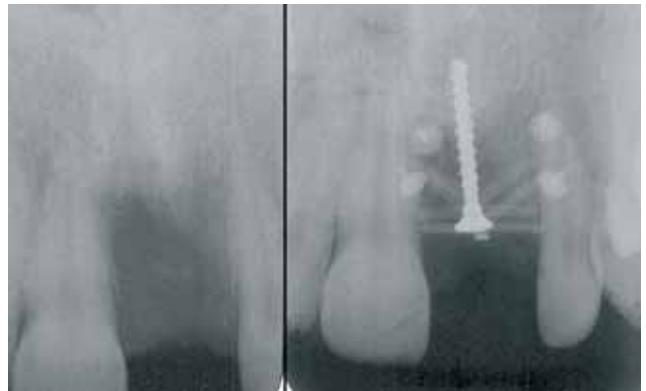Se dobla la membrana para proteger completamente el defecto óseo y se inmoviliza con cuatro chinchetas de titanio, dos colocadas por vestibular y dos por palatino. Se recortan con bisturí los extremos de la membrana, de forma que no toquen a los dientes adyacentes, para disminuir el riesgo de exposición posoperatoria de la membrana.



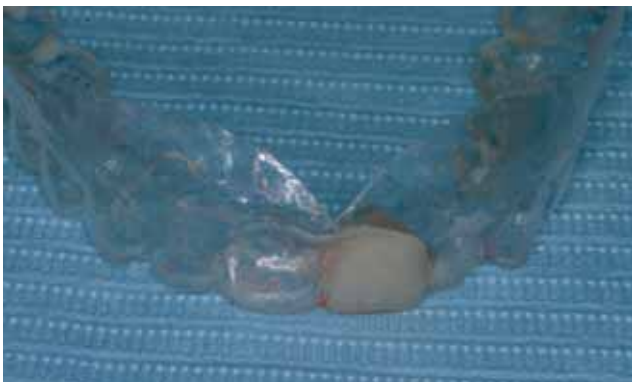
Para la regeneración ósea guiada vertical se eligió una membrana de Gore-tex con refuerzo de titanio (TR6Y). Estas membranas permiten unos resultados excelentes, pero son delicadas de utilizar y tienen mucho riesgo de exposición posoperatoria.



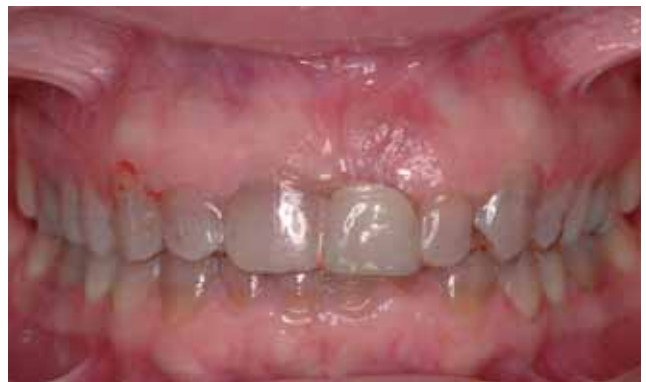Se liberó el colgajo vestibular mediante un corte del periostio en la base del mismo, para conseguir un cierre sin tensión. Se empleó una sutura monofilamento de 6 ceros. La imagen muestra el momento de retirar los puntos, 15 días después de la cirugía.



Radiografías periapicales antes y después de la reconstrucción ósea. El defecto óseo rellenado con el injerto óseo autógeno particulado muestra, inicialmente, una baja densidad radiológica.



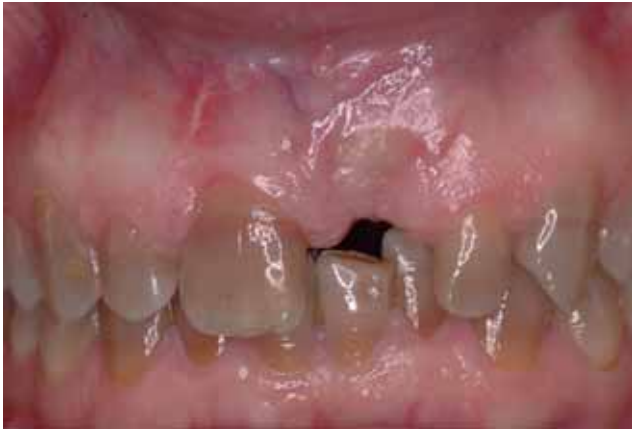La paciente llevó inicialmente como prótesis provisional una férula dentosoportada de acetato transparente.



El diente protésico está recortado de forma que no toca la zona intervenida. Es crítico que no exista presión de la prótesis sobre la región reconstruida, para minimizar los riesgos de exposición de la membrana de Gore-tex.



Sesiones de cirugía



Este tipo de regeneración ósea es lenta. Esperamos nueve meses a la maduración del injerto antes de realizar la segunda intervención, para comprobar la regeneración ósea y colocar el implante.

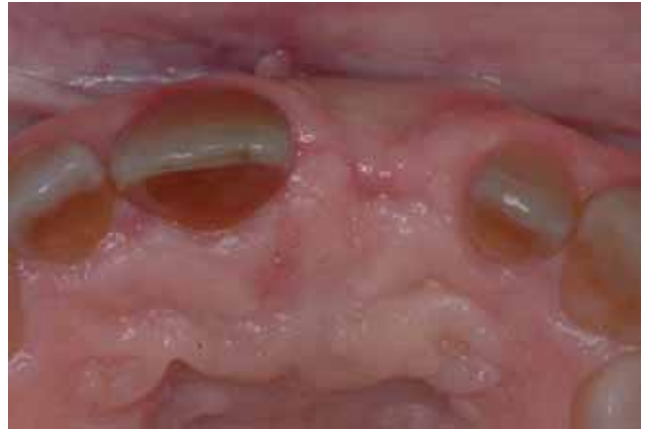
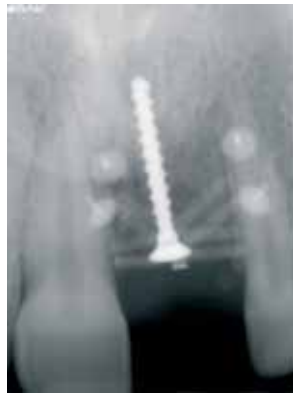
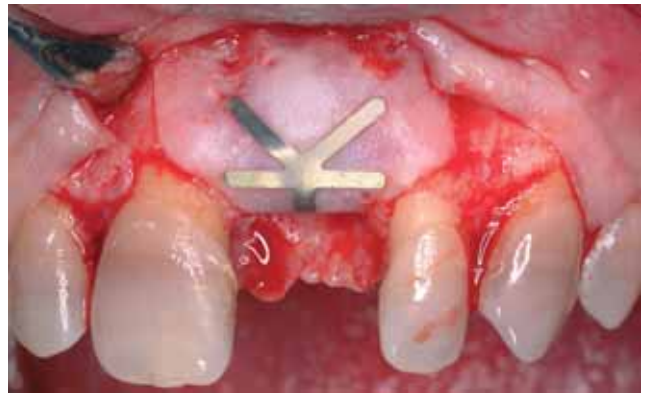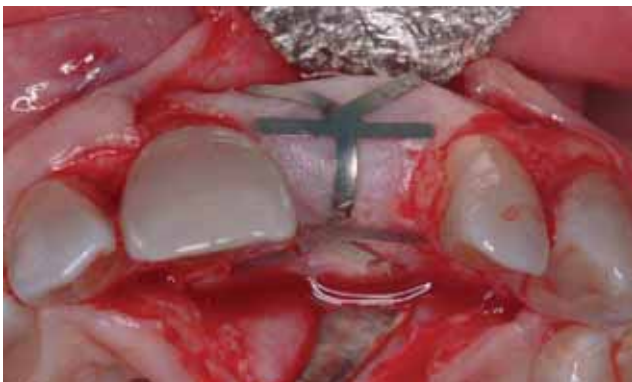
Imagen oclusal. La membrana ha permanecido sumergida durante todo el tiempo, lo que es un factor crítico de éxito en este tipo de reconstrucción.



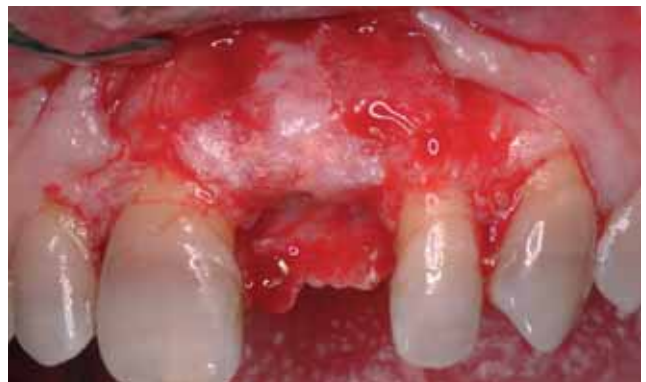Tras nueve meses de espera, la radiografía periapical muestra una densidad radiológica de la región reconstruida idéntica a la del hueso nativo.



En la segunda intervención se emplea una incisión intrasulcular sin descargas verticales. Tras el despegamiento mucoperióstico, se expone la membrana de Gore-tex y se retiran las chinchetas de titanio que la inmovilizan.



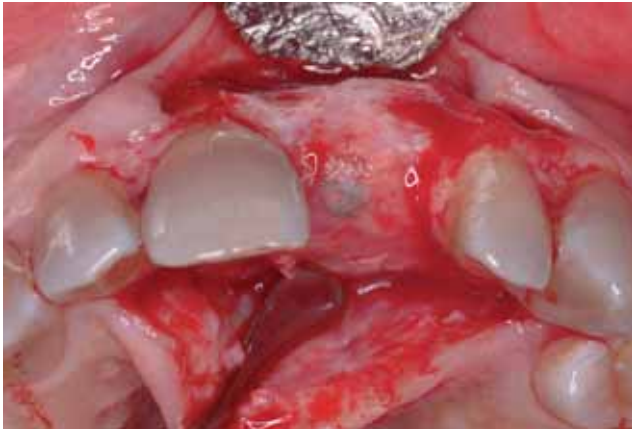Vista oclusal de la membrana, antes de ser retirada.



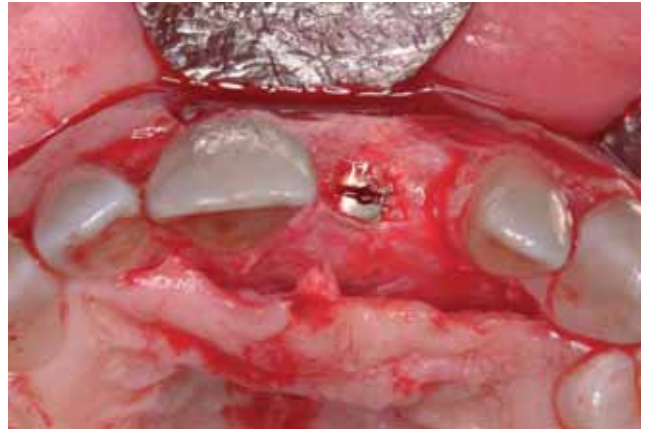Al retirar la membrana se comprueba que la regeneración ósea guiada vertical ha tenido éxito. Compárese con el defecto preoperatorio mostrado en la imagen número 7.



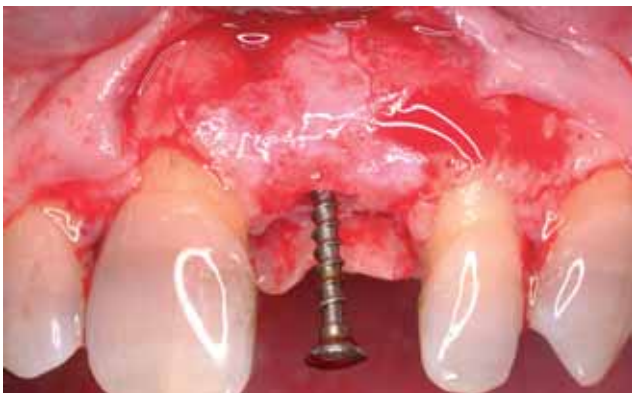Sesiones de cirugía



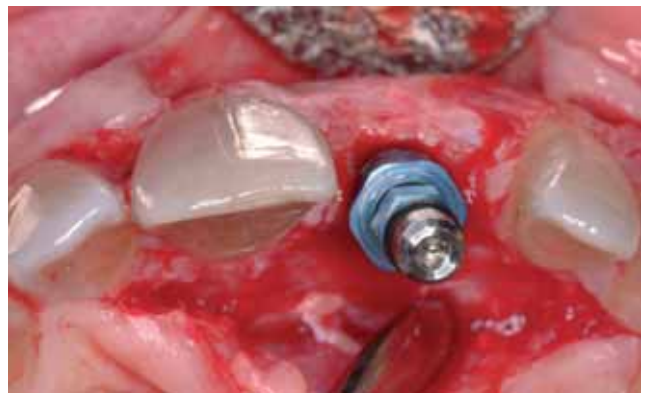Tras retirar la membrana, se encuentra una fina capa de tejido blando, que recubre el hueso regenerado y el tornillo de osteosíntesis.



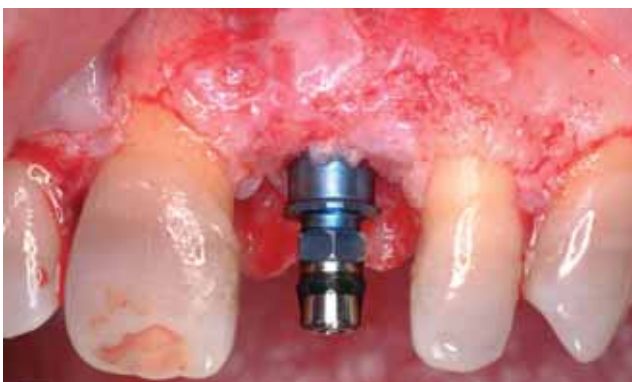Se descubre la cabeza del tornillo de osteosíntesis para permitir su retirada.



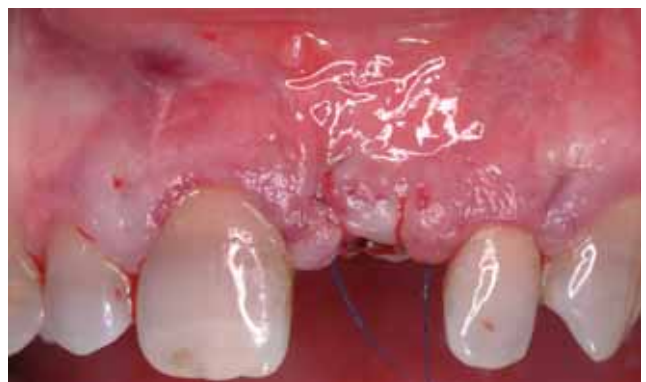Retirada del tornillo de osteosíntesis empleado como mantenedor de espacio para la regeneración ósea bajo la membrana.



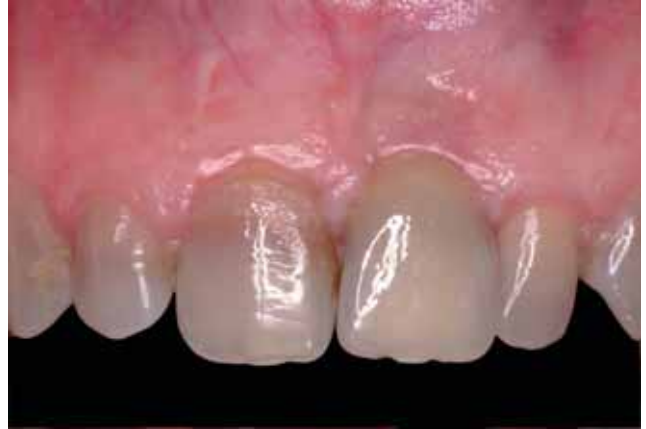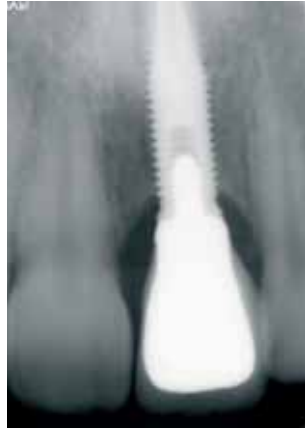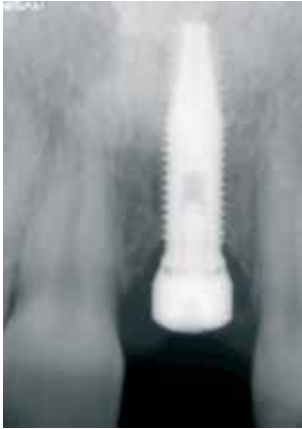Colocación de un implante de BTI de 4 x 15 mm en la región #21 reconstruida.



La regeneración previa del defecto óseo permite la colocación del implante en la posición tridimensional adecuada para la prótesis.



Se coloca un pilar de cicatrización estándar, de 4,1 x 5 x 4 mm, se reponen los colgajos mucoperiosticos y se sutura con monofilamento de 5 y 6 ceros.



Se esperan varios meses antes de comprobar la osteointegración del implante. Posteriormente, se envía a la paciente al prostodoncista para la realización de la prótesis.

Prótesis ceramo-metálica sobre el implante #21. Resulta complejo para el laboratorio igualar el color de los dientes adyacentes, intensamente teñidos por el uso de tetraciclinas.

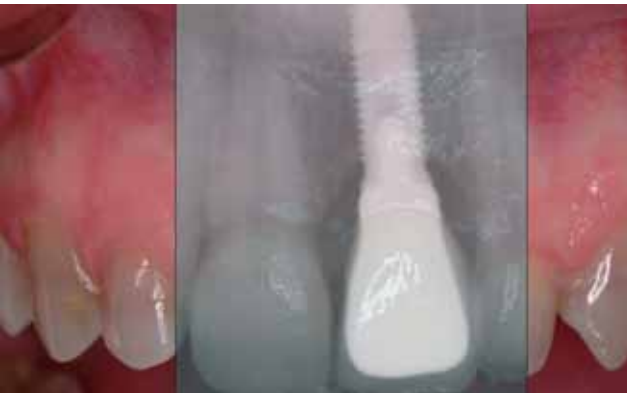

Imagen clínica combinada con la radiografía periapical.

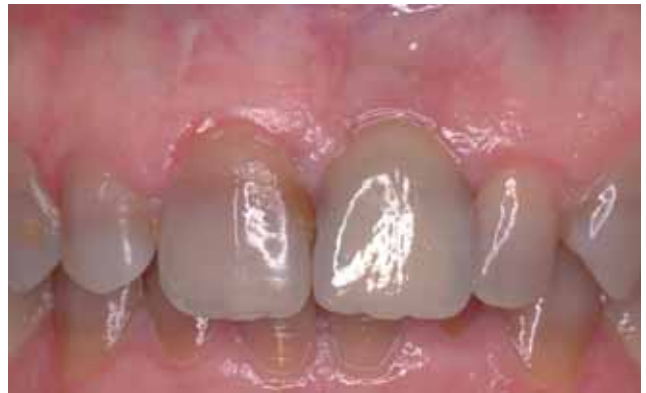
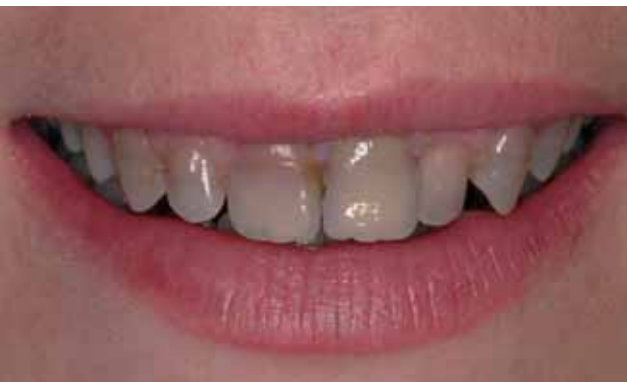
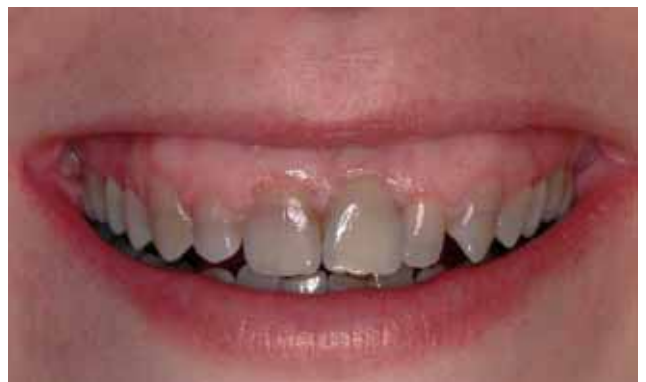Imagen de la prótesis al finalizar el tratamiento.



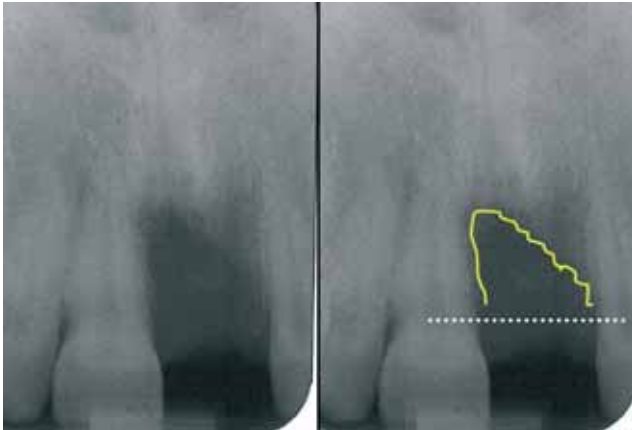Sonrisa media.



Sonrisa gingival.

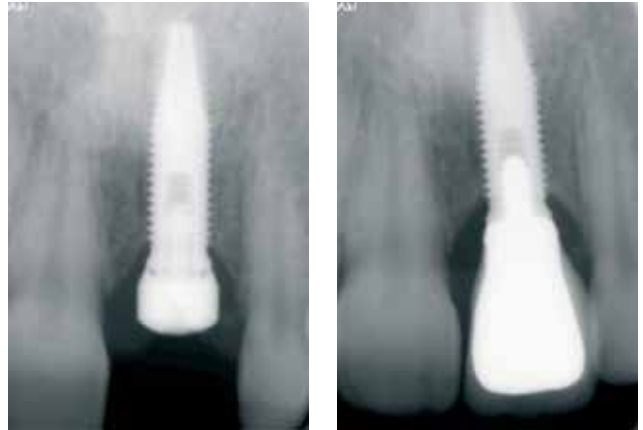Sesiones de cirugía

Antes



Radiografía del defecto óseo antes del tratamiento.

Después



Radiografía del implante y la prótesis, colocada sobre el hueso regenerado.

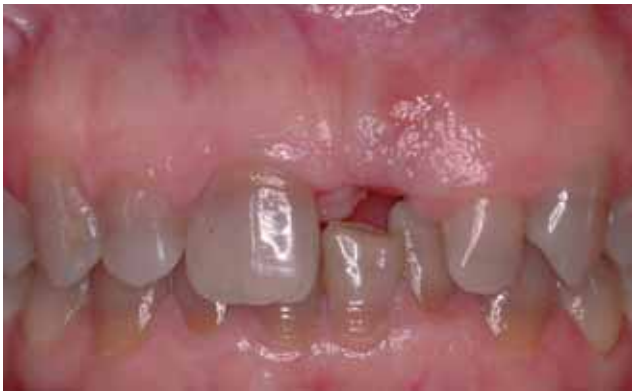

Imagen clínica intraoral previa al tratamiento.

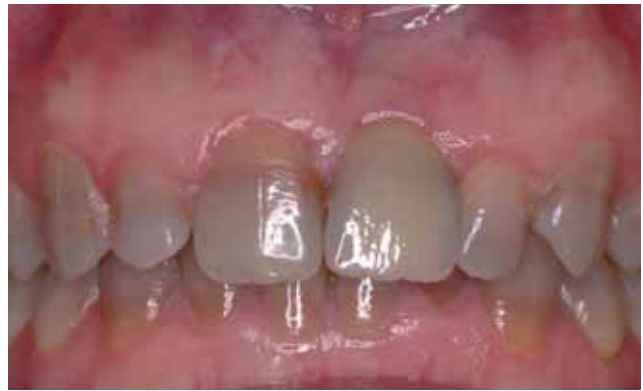
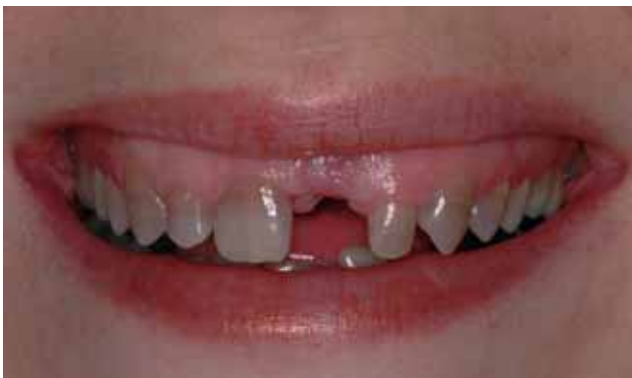
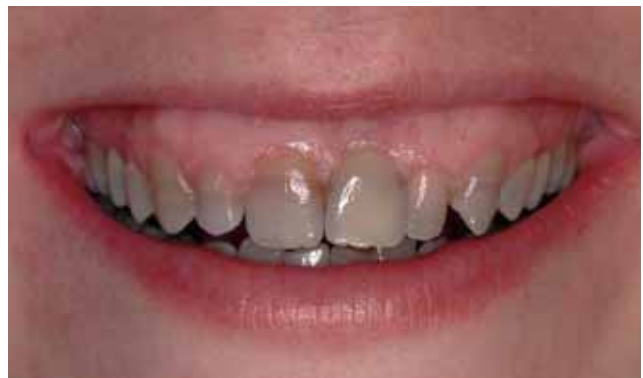Imagen clínica intraoral al final del tratamiento.



Sonrisa antes del tratamiento.



Sonrisa al completar el tratamiento combinado de cirugía y prótesis sobre implante.